FACULTÉ DE MÉDECINE DE PARIS

Année 1899 — N° —

THÈSE

POUR

LE DOCTORAT EN MÉDECINE

Présentée et soutenue le mercredi 28 juin 1899, à 1 heure

Par Gaston LATTEUX

Né à Paris le 22 mai 1873.

Ancien externe des Hopitaux de Paris

(Médaille de bronze de l'Assistance publique)

SUR UN CAS

DE TUMEUR MIXTE

EPITHÉLIALE ET DERMOÏDE

Incluse dans le ligament large

(ENVISAGÉE DANS SES RAPPORTS AVEC LA PARTHÉNOGÉNÈSE)

Président : MATHIAS DUVAL, *professeur.*

Juges : MM. JOFFROY, *professeur.*
GILLES DE LA TOURETTE et LEGUEU, *agrégés.*

Le Candidat répondra aux questions qui lui seront faites sur les différentes parties de l'enseignement médical.

PARIS

JOUVE ET BOYER

IMPRIMEURS DE LA FACULTÉ DE MÉDECINE

15, rue Racine, 15

1899

LIBRAIRIE
JACQUES LECHEVALIER
23, Rue Racine, PARIS VI.

THÈSE

POUR

LE DOCTORAT EN MÉDECINE

FACULTÉ DE MÉDECINE DE PARIS

Année 1899 — N° —

THÈSE

POUR

LE DOCTORAT EN MEDECINE

Présentée et soutenue le mercredi 28 juin 1899, à 1 heure

Par Gaston LATTEUX

Né à Paris le 22 mai 1873.

Ancien externe des Hopitaux de Paris

(Médaille de bronze de l'Assistance publique)

SUR UN CAS

DE TUMEUR MIXTE

ÉPITHÉLIALE ET DERMOÏDE

Incluse dans le ligament large

(ENVISAGÉE DANS SES RAPPORTS AVEC LA PARTHÉNOGÉNÈSE)

Président : MATHIAS DUVAL, *professeur.*

Juges : MM. JOFFROY, *professeur.*
GILLES DE LA TOURETTE et LEGUEU, *agrégés.*

Le Candidat répondra aux questions qui lui seront faites sur les diverses parties de l'enseignement médical.

PARIS

JOUVE ET BOYER

IMPRIMEURS DE LA FACULTÉ DE MÉDECINE

15, rue Racine, 15

1899

FACULTÉ DE MÉDECINE DE PARIS

Doyen	M. BROUARDEL.
Professeurs	MM.
Anatomie	FARABEUF.
Physiologie	Ch. RICHET.
Physique médicale	GARIEL.
Chimie organique et chimie minérale	GAUTIER.
Histoire naturelle médicale	BLANCHARD.
Pathologie et thérapeutique générales	BOUCHARD.
Pathologie médicale	DEBOVE. HUTINEL.
Pathologie chirurgicale	LANNELONGUE.
Anatomie pathologique	CORNIL.
Histologie	Mathias DUVAL.
Opérations et appareils	TERRIER.
Matière médicale et pharmacologie	POUCHET.
Thérapeutique	LANDOUZY.
Hygiène	PROUST.
Médecine légale	BROUARDEL.
Histoire de la médecine et de la chirurgie	N.....
Pathologie expérimentale et comparée	CHANTEMESSE
Clinique médicale	POTAIN. JACCOUD. HAYEM. DIEULAFOY.
Maladie des enfants	GRANCHER.
Clinique de pathologie mentale et des maladies de l'encéphale	JOFFROY.
Clinique des maladies cutanées et syphilitiques	FOURNIER.
Clinique des maladies du système nerveux	RAYMOND.
Clinique chirurgicale	BERGER. DUPLAY. LE DENTU. TILLAUX.
Clinique opthalmologique	PANAS.
Clinique des maladies des voies urinaires	GUYON.
Clinique d'accouchements	BUDIN. PINARD.

Agrégés en exercice.

MM.

ACHARD.	DESGREZ	LEJARS	THIROLOIX
ALBARRAN.	DUPRE	LEPAGE	THOINOT
ANDRE	FAURE	MARFAN	VAQUEZ
BONNAIRE	GAUCHER	MAUCLAIRE	VARNIER
BROCA (Aug.)	GILLES DE LA TOURETTE	MENETRIER	WALLICH
BROCA (André).	HARTMANN	MERY	WALTHER
CHARRIN	LANGLOIS	ROGER	WIDAL
CHASSEVANT	LAUNOIS	SEBILEAU	WURTZ
DELBET	LEGUEU	TEISSIER	
		THIERY	

Chef des Travaux anatomiques : M. RIEFFEL

Par délibération en date du 9 décembre 1798, l'École a arrêté que les opinions émises dans les dissertations qui lui seront présentées doivent être considérées comme propres à leurs auteurs, et qu'elle n'entend leur donner aucune approbation ni improbation.

A

LA MÉMOIRE DE MA MÈRE

A

LA MÉMOIRE DE MA GRAND'MÈRE

A

MONSIEUR LE PROFESSEUR MATHIAS DUVAL

Professeur à la Faculté de Médecine.
Membre de l'Académie de Médecine.
Chevalier de la Légion d'honneur.

Qu'il me soit permis de lui exprimer toute ma reconnaissance pour l'honneur qu'il a bien voulu me faire en acceptant la présidence de cette thèse.

MEIS ET AMICIS

SUR UN CAS
DE TUMEUR MIXTE
ÉPITHÉLIALE ET DERMOÏDE
INCLUSE DANS LE LIGAMENT LARGE

(*Envisagée dans ses rapports avec la parthénogénèse*)

AVANT-PROPOS

Au début de cette thèse, sanction de nos études médicales, nous voulons obéir à la chère tradition, et nous inscrirons sur cette première page, les noms respectés de ceux qui furent nos maîtres.

Qu'il nous soit permis de leur exprimer publiquement notre reconnaissance, en échange de l'enseignement que nous avons reçu d'eux.

C'est chez M. le professeur Verneuil que nous apprîmes les premiers éléments de la clinique : à la mémoire de ce grand chirurgien, nous adressons un respectueux hommage.

Pendant le temps passé dans le service de M. le pro-

fesseur Lancereaux, nous pûmes profiter des précieuses leçons de ce maître. Nous tâcherons de toujours nous rappeler comme un exemple la façon précise et méthodique avec laquelle il examinait ses malades.

Chez M. Tenneson nous fîmes notre première année d'externat. Nous n'oublierons jamais avec quelle grande clarté, et quelle puissance didactique, il nous initia à la dermatologie.

Que ces quelques lignes soient pour lui l'expression de notre respectueuse estime.

L'année durant laquelle nous avons été l'élève de M. Hippolyte Martin, fut également pour nous d'un fécond enseignement. C'est là que nous nous sommes initiés aux véritables difficultés de la pratique médicale.

Puis nous entrâmes comme externe chez M. Ch. Monod Là nous comprîmes vraiment ce qu'est la chirurgie ; nous y avons appris le peu que nous savons.

Dans les rapports quotidiens que nous avons eus avec lui pendant un an, nous avons été à même d'apprécier sa vaste érudition et son grand sens clinique, sa grande bonté pour tous et surtout sa droiture morale. Nous nous souviendrons que durant cette année il nous donna de nombreuses marques de sympathie. Nous ne saurons jamais lui dire suffisamment notre reconnaissance. Il aura toujours droit à notre profond et entier dévouement.

Pendant notre stage obstétrical à Baudelocque, nous assistâmes aux précieuses leçons du Professeur Pinard. Nous comptons plus tard profiter de son enseignement.

Merci encore à tous nos maîtres des hôpitaux : MM. Bé-

clère, Darier, Thiéry, Arrou, Mauclaire. Les instants passés auprès d'eux ont été bien courts ; nous nous souviendrons toujours des sages conseils puisés à leur école.

Nous ne saurions trop remercier M. Pozzi, pour la bienveillance dont il nous a honoré particulièrement. C'est lui qui nous a gracieusement offert le sujet de notre thèse mettant à notre disposition pour en faire l'analyse complète, la pièce unique recueillie dans une de ses opérations, et sur laquelle il nous a donné de précieux renseignements.

Qu'il nous soit permis de témoigner également toute notre gratitude à M. le Professeur Mathias Duval qui nous a fait le grand honneur d'accepter la présidence de cette thèse. Nous n'oublierons pas que notre modeste travail aura obtenu l'insigne faveur d'être argumenté par le Maître auquel l'Embryologie doit tant de remarquables travaux.

Avant de terminer ce court aperçu de notre vie scolaire, il nous est doux de citer les noms de nos amis les Drs Mouchotte, Petit, Montais : ils furent pour nous de fidèles compagnons : nous les assurons de notre vive amitié.

Mon père, le Dr P. Latteux, doit aussi figurer en cette place. C'est lui qui nous dirigea vers les sciences médicales, et toujours nous guida, nivelant les difficultés de la route. Nous ne le remercions pas : il sait quelle place il occupe en notre cœur.

INTRODUCTION

Ayant eu l'occasion d'examiner au point de vue histologique, une tumeur dont M. Pozzi, nous avait confié l'analyse, il se trouva que nous étions tombé sur un cas extrêmement rare présentant une évolution néoplasique toute spéciale et constituant probablement un type nouveau de tumeur, nous le croyons du moins.

Il s'agissait d'un gros néoplasme intraligamentaire que l'examen nous révéla comme constitué par un ovaire surnuméraire en dégénérescence épithéliale, auquel était attenant un kyste dermoïde !

Ce cas nous a semblé suffisamment intéressant pour servir de base à notre thèse, et nous avons insisté de notre mieux sur l'analyse histologique, que nous accompagnons de dessins en couleurs, représentant fidèlement les points les plus typiques de nos préparations.

Auparavant nous avons cru devoir résumer l'embryologie génitale, en quelques lignes permettant de comprendre plus facilement la génèse et le développement de la pluralité des tumeurs intraligamentaires, et facilitant ainsi la discussion pathogénique.

Dans un autre chapitre, nous ferons l'exposé rapide des différentes tumeurs du ligament large, au point de vue anatomo-pathologique.

Puis, après notre observation clinique et histologique,

nous citerons les cas pouvant en être rapprochés, bien que pas tout-à-fait analogues.

Enfin, nous terminerons par quelques idées personnelles sur l'étiologie et la pathogénie de la tumeur étudiée, après avoir discuté le grand problème de la parthénogénèse.

Et durant ce dernier chapitre, qui ne saurait satisfaire toutes les opinions, nous avons fait tous nos efforts pour éviter l'écueil auquel Claude Bernard fait allusion dans cette phrase si vraie :

« La logique est naturelle aux hommes et ils l'appliquent comme par instinct ; mais s'ils ne se trompent point en route, en revanche, ils partent souvent de faits mal observés, ce qui fait qu'ils n'arrivent pas moins à l'erreur tout en raisonnant juste ».

CHAPITRE I

Quelques notions d'Embryologie génitale.

Le développement des organes génitaux étant intimement lié à celui des organes urinaires, il était difficile de passer entièrement ces derniers sous silence. Nous parlerons donc très peu du corps de Wolff, et serons plus explicite sur l'éminence génitale et son éphithélium.

Le corps de Wolff est un organe glandulaire pair qui se rencontre chez tous les vertébrés et qui, chez les mammifères, après avoir fonctionné pendant un certain temps comme rein transitoire, se modifie, tandis que son canal devient le canal excréteur du testicule.

Chez l'homme son évolution est extrêmement rapide.

D'après Coste, les corps de Wolff apparaissent vers la fin de la deuxième semaine et sont à leur complet développement du vingtième au vingt-huitième jour. Dès le trente-cinquième jour, ils présentent une légère atrophie ; ils sont très réduits au quarantième et ont complètement disparu au cinquantième jour.

On les rencontre de chaque côté de la colonne vertébrale. Ils sont constitués aux dépens de la lame mésoblastique, adjacente d'un coté aux lames somato et splanchnopleurales et de l'autre aux protovertèbres.

Un examen minutieux nous fera distinguer trois parties dans chaque masse Wolffienne.

1° Une portion externe qui contient dans son épaisseur, deux canaux : le plus interne et le plus profond est le canal de Wolff, canal excréteur de la glande, le deuxième est le canal de Muller, dont l'extrémité supérieure s'ouvre dans la cavité péritonéale.

2e Une portion interne renflée en son milieu, n'occupant, en hauteur, que la partie moyenne de l'organe ; c'est l'éminence génitale.

3e Entre ces deux portions, le corps de Wolff proprement dit.

Le péritoine recouvre le corps de Wolff, et le fixe en arrière contre le rein, par un méso large et court.

L'éminence génitale, en se développant, donnera naissance à la glande génitale, ovaire ou testicule, qui restera attachée au corps de Wolff par un petit méso.

Les deux canaux, situés à la partie externe de l'organe wolffien, lui sont également unis par un repli péritonéal qui se prolonge en haut, et va s'attacher au diaphragme sous le nom de ligament diaphragmatique.

Enfin la séreuse péritonéale forme encore un ligament inguinal qui rattache l'extrémité inférieure du corps de Wolff à la région inguinale.

Nous passerons rapidement sur la structure du corps de Wolff et de son canal, nous réservant de décrire plus longuement l'organe sexuel, ce qui rentre dans notre cadre.

Disons cependant que la structure du corps de Wolff prapelle celle du rein, qu'il existe des canalicules Wolfiens,

dont une extrémité encapuchonne un glomérule vasculaire provenant de l'aorte, tandis que l'autre extrémité se branche sur le canal de Wolff.

Le canal de Wolff est préformé à la glande dont il dépend, et cela parce que dans la série des vertébrés, l'appareil urinaire est représenté par trois organes qui se succèdent :

1) le pronéphros, ou rein précurseur, qui est rudimentaire ou absent chez les mammifères supérieurs, tandis qu'existe son canal excréteur : canal de Wolff.

2) le mésonéphros, ou corps de Wolff dont nous venons de parler.

3) enfin le métanéphros ou rein définitif.

Les organes sexuels (testicules ou ovaires) se forment aux dépens de l'éminence génitale.

Cette éminence mésodermique formée par une prolifération des cellules fusiformes qui la composent est recouverte par l'épithélium du cœlome, mais un épithélium différencié, remarquable par la hauteur de ses éléments, et qu'en raison de sa destinée, Waldeyer appelle épithélium germinatif.

Saillant de plus en plus dans la cavité péritonéale, l'éminence génitale tend à se séparer du corps de Wolff, auquel elle reste unie par son méso.

L'épithélium germinatif prolifère alors et présente plusieurs assises de cellules prismatiques parmi lesquelles on distingue de gros éléments sphériques : les ovules primordiaux. Ces éléments prolifèrent activement et s'enfoncent bientôt dans le tissu mésodermique sous-jacent, sous forme de cordons, mal désignés sous le nom

de tubes de Valentin-Pflüger puisqu'il s'agit de cordons pleins.

Ces cordons n'ont bientôt plus de rapports avec l'épithélium germinatif et sillonnent en tous sens l'organe génital, seulement séparés les uns des autres par du tissu conjonctif.

Telle est la théorie classique.

Pour Kœlliker, Semon, Rouget, le corps de Wolff participerait à la formation des cordons de Pflüger, et voici comment :

De la paroi épithéliale des corpuscules de Malpighi voisins de la glande sexuelle, partiraient des bourgeons pleins qui iraient se fusionner avec les cordons issus de l'épithélium germinatif, de sorte que, finalement, les cordons de Pflüger viendraient en partie du corps de Wolff, en partie de l'épithélium germinatif de Waldeyer.

Quoiqu'il en soit la glande n'est en ce moment nullement différenciée : l'embryon n'est pas hermaphrodite : il est neutre.

Si l'évolution se fait vers le type femelle, on va voir les cordons pflügerriens s'étrangler, prendre l'aspect d'un chapelet, et bientôt chaque grain se séparera de ses voisins. Chacun de ces petits blocs sphériques, de ces follicules primordiaux contient un ovule primordial à la surface duquel se trouve étalé une couche unique de petites cellules cubiques, qui formeront la membrane granuleuse de l'ovisac adulte.

Dans les 2 ou 3 années qui suivent la naissance un certain nombre de cordons de Pflüger continuent à s'égre-

ner (1), tandis que beaucoup de follicules primordiaux s'atrophient (2). Les auteurs qui font intervenir le corps de Wolff dans la production des ovisacs, considèrent les cellules de la membrane granuleuse corne d'origine Wolffienne.

Si la glande doit évoluer vers le type mâle, les cordons de Pflüger deviennent des tubes dans lesquels les petites cellules s'appliquent contre les parois, tandis que les ovules primordiaux s'atrophient. C'est parmi les petites cellules que certaines vont se signaler par une prolifération de leurs noyaux et former les ovules mâles, futurs spermatoblastes, dont sortiront les spermatozoïdes.

Telle est l'opinion de Bornauhpt, Semper, Mathias Duval.

D'après Waldeyer, Semon, dans les canalicules séminigènes, il faudrait considérer les cellules de soutien comme d'origine wolffienne, et les spermatoblastes comme les ovules primordiaux modifiés.

Pendant cette évolution du testicule, une couche mésodermique représentant l'albuginée, se glisse, entre l'épithélium germinatif et la glande génitale. Nous reviendrons sur ce point, qui nous semble des plus importants, à propos de la pathogénie des kystes dermoïdes du testicule.

Voyons maintenant rapidement q. elle est la destinée du corps de Wolff.

La majeure partie de cet organe va s'atrophier, dans l'un et l'autre sexe, ne laissant comme résidu que des pro-

1. Gilis. *Précis d'embryologie*, p. 310.

2. Tourneux. *Précis d'embryologie humaine*, p. 237.

ductions avoisinant l'ovaire ou le testicule, qui seront trop souvent le point de départ des kystes que l'on observe dans ces régions.

Chez l'homme la partie supérieure du corps de Wolff la portion principale dite génitale par Waldeyer (par opposition à la partie inférieure, urinaire du même auteur), donnera les canaux droits, le rete testis, les canaux efférents, la tête de l'épididyme.

Quant à la partie inférieure du corps de Wolff, elle ne sera représentée que par :

1°. L'organe de Giraldès, petit amas de vésicules et de tubes irréguliers, échelonnés à la partie inférieure du cordon, au-dessus de la tête de l'épididyme.

2° Le vas aberrans de Haller, conduite deferents bornes de Cooper, situés sur la queue de l'épididyme.

Encore, certains auteurs se basant sur la structure de ces conduits, identique à celle des canaux efférents, les considèrent-ils comme des canalicules Wolffiens n'ayant pas participé à la formation du réseau testiculaire, ce qui attribue leur origine à la partie supérieure du corps de Wolff.

Le canal de Wolff formera : le corps et la queue de l'épididyme, le canal déférent, les vésicules séminiales, les canaux éjaculateurs.

La portion supérieure du canal, persistera sous forme de l'hydatide pédiculée de Morgagny, vésicule tapissée d'épithélium à cils vibratils, appendue à la tête de l'épididyme.

Le canal de Müller disparaît complètement dans son

1. Tourneux, p. 210, *loc. cit.*

segment moyen. Son extrémité supérieure entraînée par le testicule formera l'hydatide non pédiculée de Morgagni, tapissée d'épithélium prismatique à cils vibratils, que l'on trouve à l'extrémité antérieure du testicule, au voisinage de la tête de l'épididyme. Les extrémités inférieures se souderont, comme chez la femme, pour donner naissance à l'utricule prostatique.

Chez la femme, la portion sexuelle wolffienne va former l'organe de Rosenmüller, organe pectiniforme logé dans l'épaisseur du ligament large, entre la trompe et l'ovaire et formé par un tronc collecteur parallèle à la trompe, sur lequel sont branchés 15 ou 20 tubes, dont l'extrémité libre, en cul-de-sac est tournée vers le hile de l'ovaire.

Ces tubes dépendent seuls du corps de Wolff; le tronc collecteur vient de la partie supérieure du canal de Wolff.

La portion urinaire wolffienne peut disparaître entièrement, ou seulement persister sous forme de petites vésicules siégeant dans l'épaisseur du ligament large, en dedans de l'organe de Rosenmüller, et décrites par Waldeyer sous le nom de paroophore.

Quant aux portions moyennes et inférieures, elles disparaissent généralement, mais peuvent persister sous forme des canaux de Gaertner qui vont de l'organe de Rosenmüller au vestibule du vagin.

Les deux canaux de Müller formeront tout l'appareil excréteur femelle : trompes, utérus, vagin, hymen.

Enfin l'ancien méso wolffien fournira le ligament large.

CHAPITRE II

Des différentes tumeurs incluses dans le ligament large.

Les tumeurs incluses, très variables quant à leur nature et à leur point de départ, forment un groupe naturel à cause du siège spécial qu'elles occupent : elles présentent comme caractère essentiel d'être comprises dans la cavité virtuelle des ligaments larges dont elles ont tendance à dédoubler et à écarter l'une de l'autre les deux parois ; elles sont donc recouvertes par le péritoine et les fibres musculaires lisses, décrites par Rouget dans le ligament large normal.

Il existe de très nombreuses variétés de tumeurs incluses.

Nous allons tout d'abord éliminer les tumeurs qui n'arrivent dans cette cavité que secondairement et qui proviennent d'organes voisins :

C'est ainsi qu'on peut y rencontrer des fibromes provenant de l'utérus, et ayant perdu tout rapport avec leur point d'origine, ou bien attenant au corps utérin, par un pédicule plus ou moins aminci ; des traînées cancéreuses provenant de ce même organe.

Ou bien on y trouve des néoplasmes venant de l'ovaire :

Kystes de différentes natures ou tumeurs solides, telle que fibromes, sarcomes, épithéliomes, etc.

Mais les véritables tumeurs du ligament large celles qui méritent vraiment ce nom, sont celles qui prennent naissance sur place ; et dans cette dernière catégorie, on peut créer deux subdivisions :

La première contiendra les néoplasmes que l'on rencontre dans d'autres régions du corps humain.

La deuxième comprendra seulement les tumeurs spéciales au ligament large, dues pour la plupart, à sa constitution anatomique et souvent développées aux dépens de ses vestiges embryonnaires.

A la première classe appartiennent :

Des fibromes, dont l'origine autochtone est prouvée par les observations très précises de Sænger (1), de Bilfinger (2), de Tédenat (3). Ces tumeurs sont cependant exceptionnelles, puisque Bilfinger, dans son mémoire, n'a pu en réunir que 13 cas.

Des lipomes, qui sont aussi extrêmement rares :

Ils peuvent acquérir un développement énorme. Terrillon (4) en a enlevé un qui pesait 57 livres. Pozzi (5) a

1. Sänger. *Ueber primare dermoide Geschwülste der ligamenta lata* (*Arch. f. Gyn.* 1880. Bd. XVI, Heft 2, p. 258 et *ibid.*, 1883, Bd XXI, p. 179).

2. Bilfinger. (*Ein beitrag zur Kenntniss der primären dermoiden Geschwülste in den breinten Multerbanden. Dissert. inaug.*, Wurzbourg 1887).

3. Tedenat, cité par Pozzi, *Traité de gynéc. cliniq. et opérat.* p. 812,

4. Terrillon. *Bull. de l'Acad. de méd.* 6 oct. 85.

5. Pozzi, *loc. cit.* p. 812.

observé un autre cas dans lequel le néoplasme remplissait tout l'abdomen.

Du variocèle tubo-ovarien, lésion déjà signalée par Richet (1) et Dévalz (2), qui serait presque fréquente, puisque Winckel (3) l'aurait rencontrée 10 fois sur 300 autopsies. Cette fréquence n'a rien d'étonnant si l'on songe que la congestion pelvienne, si commune chez la femme, joue un rôle important dans l'étiologie de cette affection.

La dilatation veineuse peut se compliquer de thrombus (Winckel) de phlébolithes (Klob et Bandl).

Des tumeurs malignes ; ces néoplasmes que la majorité des auteurs considère comme étant toujours dus à l'extension de tumeurs de voisinage peuvent cependant être primitifs et développés aux dépens d'une tumeur incluse. C'est ainsi que Masson (4) a pu rassembler plusieurs cas de kystes dermoïdes intra-ligamentaires, frappés de dégénérescence cancéreuse.

L'observation sur laquelle nous faisons notre thèse est aussi un exemple de tumeur épithéliale développée primitivement dans le ligament large (dégénérescence d'un ovaire surnuméraire.)

Des échinococques ; Freund (5) a consacré un important mémoire à l'étude de ces parasites dans le petit bassin de la femme ; ils cheminent dans tous les interstices

1. Richet. *Tr. d'anat. médico-chirurgic.*, 1854, p. 753.
2. S. Devalz. *Du varicocèle ovarien, etc.* Th. de Paris. 1858.
3. Winckel. *Lehrb. der Franenkr.* 2e édit. 1890. p. 710.
4. Masson. *Kystes dermoïdes de l'ovaire*, etc. Th. de Paris.
5. Freund. *Die Echinococcenkrankheit. im weiblichen Becken.* (*Gyn. Klin.*, 1885, p. 299).

cellulaires qui communiquent avec l'espace pelvi-rectal supérieur où ils paraissent s'être d'abord introduits et peuvent ainsi arriver dans le ligament large. Autour d'eux ils provoquent une inflammation chronique avec induration du tissu conjonctif.

Telles sont les tumeurs de la première catégorie. Le second groupe est beaucoup plus intéressant pour l'anatomo-pathologiste.

Il comprend les ovaires surnuméraires et les kystes.

Les ovaires surnuméraires ont été signalés par Waldeyer (1) et Beigel (2). Ils ne sont pas très rares : Beigel les a rencontrés vingt-trois fois sur cinq cents autopsies. Il est vrai que le plus souvent, ils sont suspendus à l'un des ovaires, et généralement près du bord antérieur et baignent alors en pleine cavité péritonéale, mais le développement embryologique de l'ovaire, et du méso Wolffien, futur ligament large, permet de comprendre que ces ovaires accessoires puissent parfois être situés entre les deux feuillets ligamentaires.

Leur existence ne peut plus être mise en doute, après les nombreuses observations publiées sur ce sujet, et accompagnées d'examens histologique ; et nous insisterons sur le rôle possible de l'ovaire accessoire, au point de vue anatomo-pathologique et pathogénique.

« Ce n'est là, le plus souvent, qu'une curiosité anatomique qui n'aurait d'importance que si l'on pouvait établir que cette conformation joue quelque rôle dans l'étiologie

1. Waldeyer. *Arch. f. Gyn.*, 1871.

2. H. Beigel. *Pathol. Anatomie der weibl. Unfruchtbarkeit, Braunschweig* 1878.

des kystes ou des grossesses extra-utérines », dit Ferrand (1).

Ce n'est point l'avis de M. Sinety (2) qui leur accorde une grosse part dans l'étiologie des kystes du ligament large, et l'observation que nous donnons dans cet opuscule vient à l'appui de cette opinion.

Les kystes que l'on peut rencontrer dans le ligament large n'ont pas de caractères spécifiques.

Leur étiologie est des plus discutée et nous donnerons seulement ici les opinions principales qui ont été émises à ce sujet.

Depuis Follin, la majorité des auteurs admet qu'ils proviennent de l'organe de Rosenmüller.

C'est ainsi que Bantock, Fœrster (4) ont pu suivre le développement du kyste depuis la dilatation d'un canalicule de Rosenmüller jusqu'à la vésicule close.

Kœberlé, Terrillon (5), soutiennent la même théorie, et Lesavre va encore plus loin. Pour cet auteur, aucun kyste inclus se pourrait se produire autrement qu'aux dépens de l'organe de Rosenmüller. Nous verrons plus loin combien cette opinion est exagérée.

Pour Waldeyer, les kystes placés en dedans du corps de Rosenmüller, se développeraient dans le reste de la

1. Ferrand. *Dict. ency. des Sciences médicales*, Dechambre, T. XVIII, p. 733.

2. De Sinety et Malassez. Sur la structure, l'origine et le développement des kystes de l'ovaire. *Bul. de la Soc. Anat.*, 1876.

3. Follin. *Th. de Paris*, 1850.

4. *in* Raimondi *Les kystes des lig. larges*, p. 16.

5. Terrillon. *Ann. Gyn.* 1885, p. 428.

portion urinaire du corps de Wolff. C'est ce que Girerd (1) s'est efforcé de réfuter, montrant qu'ils proviennent de la portion génitale, et cela grâce à la persistance assez fréquente des débris du canal de Wolff qui portent le nom de canal de Gœrtner.

Malassez et de Sinety ne considèrent pas l'organe de Rosenmüller comme donnant naissance à ces kystes, dont ils placent l'origine dans les ovaires surnuméraires.

Cette dernière opinion est de même que celle de Lesavre trop absolue et trop intransigeante. Doran (2), à la suite de patientes recherches, a noté l'étiologie multiple de ces kystes.

Selon cet auteur il faut distinguer :

a) Les grands kystes papillomateux, analogues à ceux de l'ovaire, et qui naissent évidemment des tubes verticaux du parovarium, reste du corps de Wolff.

b) Les kystes à parois minces qui se développent aux dépens du tissu connectif sous-péritonéal interposé aux feuillets du ligament large. Doran les compare à ces kystes analogues qui se développent dans le péritoine : kystes épiploïques, kystes mésentériques, kystes sous-séreux de l'intestin grêle.

C'est cette opinion qui est combattue par Lesavre et aussi Verneuil, qui n'attribue aux kystes proprement

1. Girerd. *Des kystes du parovaire avec persistance du canal de Gœrtner.*

2. Malassez et de Sinety. *Loc. cit.*

3. Doran (Alban). *Clinical and pathological observations on tumours of the ovary Fallopian tubes, and broad ligament Lond* ; 1884.

dits qu'une seule et unique origine : l'élément glandulaire.

c) Enfin il existe des hygromas sous-séreux ou kystes lacunaires, développés à la périphérie des vrais kystes ou des myomes utérins, et qui n'ont d'autre origine qu'un décollement autour de ces tumeurs.

En somme nous croyons que les kystes du ligament large ont très fréquemment une origine Rosenmullérienne. Les autres fois, on les classera au point de vue étiologique : parmi les kystes sous-péritonéaux, ou les hygromas sous-séreux de Doran, ou parmi les kystes provenant d'ovaires surnuméraires, comme le veut de Sinety, et comme nous essaierons, nous aussi, de le prouver.

Nous n'insisterons pas sur les différents caractères anatomo-pathologiques que présentent ces différents kystes.

Avec Waldeyer, Olshausen, Stephen Howell, Pozzi nous reconnaîtrons 3 catégories :

1° Les kystes dermoïdes qui sont rares.

2° Les kystes hyalins uniloculaires, 2 parois minces, contenant un liquide clair, limpide, fluide, moussant à peine, pauvre en matières albuminoïdes.

3° Enfin les kystes papillaires (les seuls qui dépendent du parovarium, d'après Doran) uniloculaires cliniquement, c'est-à-dire abstraction faite des cavités presque microscopiques de leurs parois, qui sont caractérisés par les végétations capillaires de cette paroi, et les caractères de leur contenu, qui est visqueux, parfois albumineux et diversement coloré par des extravasations sanguines.

Ajoutons cependant que ces kystes peuvent être parfai-

tement constitués par plusieurs loges contrairement à l'opinion de Lesavre qui écrit que « les kystes parovariens sont toujours uniloculaires, ce qui les distinguerait des kystes ovariques, chez lesquels cette unilocularité est extrêmement rare, si même elle existe ».

Olshausen, Thornton, Lawson-Tait, Spiegelberg ont rapporté des observations de kystes parovariens multiloculaires.

Nous terminerons ce chapitre, en constatant que quelle que soit la nature de la tumeur incluse, elle contracte des connexions généralement très intimes avec les deux feuillets du ligament large. Le ligament large subit une hypertrophie générale et les vaisseaux surtout, peuvent acquérir des dimensions excessives.

1. Lesavre. Th. de Paris.

CHAPITRE III

Observation d'une tumeur épithéliale avec kystes, intra-ligamentaire et d'origine pflugerrienne. Observations présentant des caractères similaires.

OBSERVATION I (personnelle).

Tous nos remerciements à MM. Cazenave et Denance qui nous ont documenté sur l'évolution clinique de la malade faisant l'objet de cette observation.

Mme A... n'a rien de particulier dans ses antécédents héréditaires.

Réglée à onze ans, elle le fut toujours irrégulièrement, et chaque époque menstruelle s'accompagnait de douleurs abdominales et de crises gastralgiques.

Mariée à vingt-deux ans, elle n'a pas eu d'enfants.

En 1886, au mois de novembre, elle ressent de vives douleurs dans l'abdomen, avec maximum dans la fosse iliaque droite; on diagnostique alors : ovarite et périty phlite. Ces manifestations disparaissent sous la seule action d'un traitement médical.

Quelques mois après, M. Tarnier examine la malade, et trouve une tumeur dans le cul-de-sac latéral droit. Depuis ce moment,

Mme A... est considérée comme atteinte d'un fibrome. Elle vient, vers le milieu de l'année 1896, consulter M. Pozzi, qui porte le diagnostic de « corps fibreux de l'utérus, interstitiel et intra-ligamentaire, à droite, du volume d'une tête de fœtus à terme ».

Le 3 décembre 1897, elle vient à Paris consulter un autre chirurgien, qui se livre à une exploration prolongée, *pratique le cathétérisme utérin*, et porte un diagnostic identique. La malade rentre chez elle, à la campagne ; elle subit quatre heures de chemin de fer. Peu après son arrivée, elle se plaint de douleurs abdominales ; le ventre, sensible à la pression, est météorisé ; la malade est en proie à des frissons répétés ; la température atteint 39°,5.

Ce même jour, M. Pozzi, que l'on appelle par le télégraphe avec le diagnostic de « péritonite », arrive au milieu de la nuit avec ses aides et ses intruments.

Il constate une péritonite pelvienne localisée, menaçant de se généraliser. Mis au courant des incidents de la journée, il pense à une inflammation du fibrome, et devant la gravité des phénomènes existants, il décide l'intervention d'urgence.

La laparotomie est pratiquée à 2 heures du matin avec l'assistance de Denance (de Varennes) et Glénard (de Vichy).

La paroi abdominale est incisée depuis l'ombilic jusqu'à 3 centimètres au-dessus des poils du pubis. Il n'y a pas de liquide ascitique appréciable ; les parois saignent peu.

A l'ouverture du ventre, on arrive sur une masse de couleur rouge vineux, masse mollasse, lisse, et présentant l'aspect d'un fibrome ramolli. La main introduite dans l'abdomen explore les rapports de ce néoplasme, et constate qu'il s'agit d'une tumeur développée dans le ligament large droit.

L'utérus est gros, repoussé en haut et à gauche, et le péritoine qui le recouvre présente les traces d'une inflammation très marquée.

En écartant les lèvres de la plaie abdominale, on se rend bien compte du siège intra-ligamentaire de la tumeur. Le côlon, lui, est accolé en haut et à droite, et la séreuse passe directement de cette anse sur la tumeur.

On ponctionne avec soin une partie ramollie, mais l'aspiration ne ramène pas de liquide. On procède alors à l'énucléation sous-péritonéale de la tumeur, après avoir incisé la séreuse. Cette énucléation, très rapidement faite, donne lieu à une abondante hémorragie en nappe. En même temps, on enlève un petit fibrome, gros et dur comme une une bille de billard, qui est accolé à la paroi latérale droite de l'utérus. Ce fibrome s'énucle très facilement, et aucune hémostase n'est nécessaire à son point d'insertion.

On finit ensuite de dégager avec les doigts la partie profonde de la tumeur ; on arrive à la détacher complètement, y compris une portion inférieure, très dure par places, qui est reconnue ensuite pour un kyste dermoïde (voy. à la page suivante l'examen de la pièce).

Tamponnement rapide de la cavité ainsi produite, pour arrêter l'hémorragie.

On régularise les bords supérieurs du ligament large dédoublé, on libère et on résèque une portion de l'épiploon qui adhérait à la partie externe de ce même ligament large.

Il faut changer à plusieurs reprises les compresses qui tamponnent la cavité intra-ligamentaire. Lorsque l'hémostase est suffisante, on marsupialise cette cavité en en fixant les bords libres à la partie inférieure de la plaie, après avoir mis de gros-

ses mèches iodoformées dans son intérieur, avec un drain médian. Suture des parois à trois plans.

La guérison marche régulièrement pendant quelques jours. Mais bientôt surviennent des phénomènes fébriles, rénittents, dont on ne peut trouver la cause. La température monte parfois jusqu'à 40° pour redescendre ensuite et rester trois ou quatre jours à la normale.

Mais vers la fin décembre 1897, il y a tous les soirs une légère élévation. L'appétit est presque nul. La malade se plaint de frissons et de douleurs abdominales localisées à gauche. Ces phénomènes s'accentuent durant le mois de Janvier 1898.

M. Pozzi, rappelé au début de Février 1898, constate une seconde fois le très grave état de la malade. Il porte le diagnostic de « périmétrite avec suppuration probable ».

La colpotomie est pratiquée, et après décollement de la face postérieure de l'utérus, on arrive sur une collection purulente située très profondément, abondante, mélangée de caillots sanguins vermiculés.

A ce propos, M. Pozzi pense qu'il y a eu phlébite et périphlébite des grosses veines du ligament large, infectées par l'inflammation de la tumeur.

On draine avec un tube en T et des mèches iodoformées. Le tube, conservé très longtemps, sert à faire des injections. Finalement, la guérison locale est complète.

Cependant, la malade est restée longtemps affaiblie, se plaignant de douleurs de reins. Au mois de juillet, elle va faire une cure à Biarritz ; elle en revient très amaigrie. Peu de temps après son retour, elle présente de l'œdème des membres inférieurs, qui disparaît après deux mois de repos. Les forces reviennent petit à petit.

La malade a été revue, par M. Pozzi, un an après l'intervention. Elle est en parfaite santé.

Malgré la suppuration prolongée qu'elle a subie, et qui, par irritation, aurait probablement fait proliférer des éléments néoplasiques, s'il en était resté, elle ne présente aucun signe de tumeur maligne.

Bon état général ; pas de ganglions.

Le toucher vaginal permet de sentir un utérus immobile fixé à gauche, et contenant peut-être encore un petit fibrome ne donnant lieu à aucun symptôme.

Examen macroscopique des pièces. — Dans les parties enlevées on distingue deux portions :

La première constitue une masse dont les 9/10 supérieurs sont formés par une tumeur mollasse encapsulée, à la surface de laquelle est une plaque feuille morte, signe de mortification commençante. A la coupe, on constate que l'enveloppe, assez épaisse, n'est pas distincte du contenu, friable, pultacé, dans lequel il existe un foyer hémorragique avec caillots noirâtres.

M. Pozzi pense qu'il est probable que cette hémorrhagie a été causée par le cathétérisme utérin qui aurait perforé la paroi droite de l'utérus à laquelle cette tumeur est accolée.

Le 1/10 inférieur est constitué par une portion dure, kyste dermoïde contenant un peloton de poils, et un massif osseux surmonté de cinq dents.

La seconde portion a été formée par un corps fibreux, rond et dur, ressemblant à une bille de billard, qui a été extrait au niveau du bord droit de l'utérus, au cours de l'opération.

ANALYSE HISTOLOGIQUE. — Nous étudierons successivement : 1° le kyste dermoïde ; 2° la tumeur proprement dite.

1° *Kyste dermoïde.* — Sur une coupe perpendiculaire à la surface interne, nous trouvons, en allant à la profondeur :

a) Une couche épithéliale cornée, composée de cellules plates sans noyaux et présentant des dépressions où les mêmes éléments viennent s'accumuler.

b) Une couche analogue au corps de Malpighi de la peau, à cellules superposées sur plusieurs rangs et dont les plus profondes sont palissadiques et verticales. Cette couche envoie dans le chorion sous-jacent de petits prolongements mamelonnés en forme de massue, constitués par des cellules disposées sans ordre. Ce sont des poils en voie de développement.

Enfin, on y remarque les orifices des canaux excréteurs de glandes sébacées et sudoripares.

c) Un chorion formé d'un tissu conjonctif fibreux dans la partie superficielle et plus lâche dans la profonde, parcouru par quelques rares vaisseaux et contenant de petits faisceaux de fibres musculaires lisses, surtout au voisinage des glandes.

Il est fort riche en éléments embryonnaires isolés ou groupés en petits îlots au milieu desquels apparaissent des capillaires également rudimentaires.

On y rencontre encore :

d) Des glandes sébacées volumineuses, s'ouvrant à l'intérieur du kyste par de larges orifices.

e). — Des poils, quelques-uns très fins, mais d'autres plus volumineux et montrant à la coupe toutes les couches habituelles. Ils sont implantés très obliquement et on ne les rencontre que dans une partie très limitée du kyste. Le reste de la paroi ne présente aucun revêtement épithélial. Le tissu fibreux qui la compose offre dans son épaisseur des traînées de cellules infil-

trées en tous sens et sa surface est recouverte de végétations formées d'éléments également embryonnaires.

f) Des glandes sudoripares en pelotons volumineux. La membrane limitante montre un double contour très apparent. Elles sont plongées dans un tissu cellulo-adipeux assez lâche.

Nota. A l'intérieur du kyste est incluse une masse de cheveux pelotonnés et agglutinés par une matière sébacée, de la grosseur d'un œuf de pigeon, et un massif osseux surmonté de dents, comme nous l'avons dit plus haut.

2° *Tumeur proprement dite*.—Nous avons fait, en divers points un nombre de coupes considérable, ce qui nous a permis, par une synthèse très simple, d'établir le schéma suivant.

En allant de dehors en dedans, nous trouvons :

a) Une couche fibreuse :

b) Une zone contenant des follicules primitifs plus ou moins modifiés;

c) Une autre zone plus interne formée d'éléments épithéliaux ramifiés et anastomosés.

d) Une partie centrale, ramollie et constituée par des kystes papillaires à épithélium cylindrique en dégénérescence colloïde.

e) Enfin une zone limitée, mais assez étendue, occupée par des caillots, suite d'hémorragies interstitielles, et qui correspond au territoire couleur feuille morte signalé plus haut à la surface de la tumeur.

Toutes nos coupes ont été faites après inclusion dans la paraffine et montées au baume, après coloration par l'hématoxyline et l'éosine ou l'hématoxyline et le vert d'iode. Ce dernier réactif nous a permis de faire de bonnes différenciations rotoplasmiques.

L'examen successif des diverses couches que nous venons d'énumérer nous montre les détails suivants :

a) Couche fibreuse limitante. — Très épaisse dans la partie voisines du kyste dermoïde, elle devient de plus en plus mince à mesure qu'on se rapproche du fond de la tumeur où elle n'est plus représentée que par une sorte de pellicule.

Dans la première région, on trouve qu'elle est formée de trois zones distinctes :

1° Une couche fibreuse limitante, mince, à éléments flexueux et parallèles et fibres élastiques (Pl. III. fig. 13, 1).

2° Une couche de tissu conjonctif moins dense (Pl. III, fig. 13, 2) très riche en vaisseaux et en lacunes symphatiques et contenant dans son épaisseur de nombreux *follicules primordiaux* et *ovules primordiaux*.

3° Une couche également conjonctive, mais plus dense et à éléments fusiformes très petits, groupés en tourbillons, dont le centre contient encore les mêmes follicules et ovules (Pl. III, fig. 13, 4).

La description que nous venons de faire nous permet donc d'établir ce point capital que la paroi de notre tumeur n'est autre chose que celle d'un ovaire surnuméraire plus ou moins modifié, et ce qui achève d'établir l'exactitude du diagnostic c'est que, plus loin, nous trouvons une cicatrice de corps jaune (fig. 10), caractérisée par un ruban fibreux flexueux limitant une cavité prête à disparaître et surtout par la présence dans le tissu ambiant de grosses cellules jaunes à lutéine, typiques, avec dépôts sanguins interposés (Pl. III, fig. 11),

A l'extrémité de la tumeur, la couche limitante est plus simple et uniquement formée de tissu conjonctif flexueux, contenant cependant encore des follicules et ovules primordiaux.

b) *Couche contenant des ovules et des follicules plus ou moins jeunes et plus ou moins modifiés.* (Pl. I, fig 4, 8). — Très variable d'aspect.

Nous trouvons d'abord :

1° De petits follicules primordiaux, bien isolés et formés par le groupement de cellules de forme arrondie (Pl. I, fig. 2, 4 et 1, 3).

2° D'autres plus développés (Pl. I, fig. 1, 2) avec une cavité centrale contenant une masse protoplasmique avec noyau central plus ou moins apparent ou atrophié et que nous croyons pouvoir considérer comme des ovules en régression.

Certains follicules (Pl. II, fig. 6, 1) sont groupés deux à deux au milieu d'une masse (épithélium des tubes de Pflüger ayant proliféré, comme nous le verrons plus loin) limitée par une rangée de petites cellules épithéliales cylindriques.

Telle est la constitution la plus externe de cette couche ; mais en avançant vers la partie la plus interne de la tumeur, elle ne tarde pas à changer d'aspect.

Nous trouvons :

3° Des filaments tubulés, absolument identiques avec les tubes de Pflüger, et dans l'épaisseur desquels apparaissent des follicules primordiaux (fig. 8, 4). Ces filaments s'hypertrophient par suite de la prolifération de leurs éléments et donnent naissance à des masses (Pl. II, fig. 8, 5) contenant également des follicules.

La Planche II, fig. 6, 2 montre un énorme îlot de même origine.

Ces masses épithéliales, examinées à l'aide d'un fort grossissement, se montrent limitées (Pl. I, fig. 4, 1) par un revêtement de cellules cylindriques ou cubiques très net et sont formées

par l'accolement et la soudure intime d'innombrables cellules épithéliales dont les limites sont peu ou pas visibles (Pl. I, fig. 5, 1) et dont les noyaux sont volumineux et de forme très variée (Pl. I, fig. 5, 2).

De distance en distance, apparaissent des vides (Pl. I, fig. 4 et 5) disposés les uns à la suite des autres, en forme de chapelet, et contenant uue masse protoplasmique généralement ratatinée dans laquelle se distingue un noyau, et qui ont la plus grande analogie avec les ovules primordiaux que l'on rencontre chez l'embryon. Quelques cavités communiquent même entre elles par une sorte de goulot qui paraît s'oblitérer plus tard. Chacune d'elles est limitée par une bordure très nette de petites celllules symétriques.

Notons enfin (chose importante et que nous ferons valoir plus loin pour le pronostic) que quelques-uns de ces îlots épithéliaux ne sont pas limités par une bordure palissadique et que leurs éléments en prolifération se répandent dans les tissus ambiants (Pl. III, fig. 13, 7 ou forment des amas confus de cellules, qu'on ne peut mieux comparer, *comme aspect général*, qu'à certains alvéoles comme on en rencontre dans les tumeurs carcinomateuses.

c) *Couche encore plus interne, à traînées épithéliales ramifiées et anastomosées.* — C'est elle qui constitue la majeure partie de la tumeur et lui donne l'aspect d'une poche contenant du hachis de viande.

Nous ne trouvons plus de follicules, mais seulement des cordons épithéliaux ramifiés et anastomosés, et ayant pris naissance aux dépens des masses décrites dans la couche précédente (Pl. II, fig. 6, 3 et fig. 7 Voy. également Pl. I, fig. 1, 4).

Ces cordons, en s'infiltrant dans le tissu conjonctif de la ré-

gion, le dissèquent en quelque sorte, et chacun d'eux en entraîne de fins éléments qui restent fixés à leur surface et se laissent reconnaître à leurs cellules endothéliales allongées qui bordent d'innombrables lacunes lymphatiques (Pl. II, fig. 7, 3 et Pl. I, fig. 1, 5).

Pas plus que dans la couche précédente, les limites des éléments ne sont visibles. Les cellules sont intimement soudées entre elles et ne laissent guère apercevoir que leurs noyaux volumineux, avec souvent un nucléole bien accentué.

Quand on réussit à isoler les cellules, elles se montrent (Pl. II, fig. 9) sous les formes les plus variées.

Dans certaines parties de la tumeur, surtout vers la zone la plus mince, ces mêmes cellules sont vésiculeuses et quelques-unes ne présentent plus de noyaux (Pl. II, fig. 12, 3).

Notons enfin, dans les points les plus centraux, l'apparition de phénomènes avancés de régression.

d) *Partie la plus centrale de la tumeur avec kystes colloïdes papillaires.* — (Pl. III, fig. 15, 16, 17). — Toute cette région présente des cavités plus ou moins grandes remplies d'une matière colloïde epaisse, collant aux doigts.

Les plus vastes sont tapissées par une seule rangée de cellules cylindriques. Les autres montrent de magnifiques végétations papillaires faisant hernie en tous sens et généralement revêtues d'une ou plusieurs couches d'éléments épithéliaux cylindriques.

Tous ces kystes sont séparés par un stroma conjonctif plus ou moins dense. Tantôt assez compact et riche en petits éléments cellulaires allongés, il prend en quelques points le type myxomateux.

On y rencontre d'abondantes lacunes lymphatiques et quel-

ques vaisseaux à parois embryonnaires excessivement minces, susceptibles de donner facilement lieu à une hémorragie.

En un point limité (Pl. III, fig. 16), le stroma est complètement réticulé et nous retrouvons dans son épaisseur des grosses cellules jaunes semblables à celles notées dans la cicatrice du corps jaune.

e) Zone hémorragique. — Elle donne à la base de la tumeur une couleur rougeâtre, étendue sur une dimension de 3 ou 4 centimètres en tous sens, avec des points plus foncés et qui correspondent à des centres de régression plus ou moins avancée.

Sur la coupe de la tumeur, on constate que l'envahissement sanguin a progressé jusqu'au voisinage des kystes colloïdes centraux.

A l'examen microscopique, on rencontre un stroma fibreux formé par le tissu de la région dont les éléments ont été en quelque sorte disséqués par l'infiltration sanguine, qui en certains points forme de gros caillots.

Ces caillots présentent l'aspect d'une trame fibrillaire renfermant dans ses mailles d'abondants globules blancs et des amas hématiques de couleur acajou.

Dans la partie la plus voisine du centre de la tumeur, les éléments épithéliaux sont complètement envahis par la même infiltration sanguine.

En terminant cette observation, nous insisterons sur la malignité du néoplasme, traduite par des traînées épithéliales fusant dans les tissus ambiants.

Nous n'avons pas trouvé d'observations absolument similaires ; cependant les trois cas que nous allons rappor-

ter, s'ils sont dissemblables au point de vue anatomique, s'en rapprochent beaucoup par certains caractères histologiques. Ces observations ont été recueillies par nous dans la *Revue de Gynécologie et de Chirurgie abdominale* de M. Pozzi (1). Les analyses histologiques ont été faites l'une par le professeur Cornil, et les deux autres par P. Latteux.

Observation II

Marie M..., cinquante ans, ménagère, entre le 17 octobre 1896 salle Pascal, lit n° 28, l'hôpital Broca. Rien de particulier dans ses antécédents héréditaires. Elle a toujours joui d'une bonne santé. Réglée à seize ans, ses règles ont toujours été peu abondantes. Jamais de leucorrhées ni de blennorrhagie. Mariée à vingt et un ans, notre malade a eu trois grossesses dont la dernière ne remonte qu'à dix ans.

Chaque fois la grossesse évolua normalement; l'accouchement se fit à terme et spontanément, et jamais il n'y eut aucun accident du *post partum*.

Depuis dix-huit mois les règles sont moins abontes et ne sont plus régulières. Elles surviennent tantôt tous les mois, tantôt tous les deux mois; quelquefois même un intervalle de trois mois sépare deux menstruations.

Depuis trois mois, la malade s'aperçoit que son ventre augmente progressivement de volume. Dans ce laps de temps, elle

1. S. Pozzi et M. Beaussenat. *Contribution à la pathogénie et à l'anatomie pathologique des kystes de l'ovaire*, n° 2. Mars-Avril 97, p. 245.

a été réglée deux fois seulement, et beaucoup abondamment la seconde fois.

En même temps que son ventre grossissait, elle éprouvait quelques petites douleurs assez insignifiantes, surtout une sensation de pesanteur à l'hypogastre, qui s'exagéraient par la fatigue et l'ascension des escaliers.

Depuis le début des accidents, perte de l'appétit, faiblesse et amaigrissemeut, qui ont toujours été en augmentant.

Notons en outre, depuis la même époque, de la pollakiurie sans polyurie. La malade n'est pas constipée habituellement.

Voici le résultat de l'examen pratiqué le lendemain de l'entrée :

Femme de taille moyenne, variqueuse, sans œdème, fortement amaigrie et émaciée.

Faciès pâle, conjonctives décolorées.

La région sous-ombilicale est soulevée par une tumeur médiane, remontant à trois travers de doigt au-dessous de l'ombilic, et s'étendant en largeur, sensiblement, du bord externe d'un muscle droit au bord externe de son congénère. Cette tumeur est indolente au toucher, irrégulière, bosselée, absolument mate, et de consistance calcaire. Elle est mobile dans le sens transversal, et sous-jacente à la paroi abdominale, qui glisse facilement au devant d'elle.

La partie supérieure de la tumeur est convexe, et, quand on l'explore, en essayant d'insinuer les doigts jusqu'à la face postérieure, on détermine de petites douleurs.

On sent en outre sur le flanc gauche de la tumeur, une sorte de sangle élastique, dépressible, sonore à la percussion, et qui paraît être le gros intestin.

A la région antério-inférieure de la tumeur, on note une dé-

pression transversale, sus-pubienne, peu profonde, et au fond de laquelle il est permis de sentir une autre masse moins dure, l'utérus.

Le col de l'utérus est mou, élevé, profondément déchiré à gauche, un peu moins à droite, entrouvert, et admettant aisément la pulpe de l'index.

Les culs-de-sac sont un peu effacés. Dans le cul-de-sac postérieur, notamment, le doigt vient butter contre une tumeur très dure, indolente, non fluctuante, facilement mobilisable, mais dont la mobilisation de bas en haut détermine un soulèvement de la main, qui repose sur le sommet de la tumeur. Elle semble se continuer insensiblement avec le col de l'utérus et lui transmet les mouvements qu'on lui imprime.

De même dans le cul-de-sac antérieur on trouve une tumeur très dure, séparée par un sillon du segment inférieur de l'utérus mais qui paraît, au contraire, fusionnée avec le fond ou le reste du corps de l'utérus, qu'on ne peut isoler.

Dans le cul-de-sac latéral gauche, on sent cette même tumeur séparée également par un sillon du segment inférieur de l'utérus. Le cul-de-sac latéral droit est libre.

Au spéculum, col œdémateux et violacé.

A l'hystéromètre, on trouve une cavité de 9 centimètres, déviée à droite et horizontale. La vessie est déviée à gauche. Les ganglions cruraux sont hyperthrophiés.

Le diagnostic reste hésitant entre une tumeur solide des annexes ou un fibrome calcifié du corps de l'utérus, avec fibromes sous-péritonaux surajoutés à gauche.

Tous les autres organes sont sains. Il n'y a aucune trace de sucre ni d'albumine.

La laparotomie est pratiquée le 26 octobre 1896.

Incision médiane de 12 centimètes, partant de l'ombilic, et allant à deux centimètres au-dessus de la symphise pubienne.

Dès que le péritoine est incisé, il s'écoule de l'abdomen environ 200 grammes de liquide ascitique légèrement rosé. Les lèvres de l'incision sont écartées et permettent d'apercevoir la tumeur. Elle est irrégulière, bombée, brun noirâtre et le diagnostic de fibro-sarcome de l'utérus est alors celui qui paraît le plus probable.

Mais la main introduite dans l'abdomen, et insinuée en arrière de la tumeur, la soulève aisément, et l'amène hors du ventre. Ce n'est pas une tumeur de l'utérus, mais une tumeur de l'ovaire, reliée à l'utérus, par un pédicule grêle et légèrement tordu. A part ce pédicule aucune adhérence à l'utérus. On note sur la trompe et le ligament large, la présence de quelques petites nodosités, environ une dizaine, jaunâtres, les unes molles, les autres presque dures, et de dimensions variables. La plupart ont le volume d'un petit pois. La plus grosse d'un pois chiche.

Malgré la torsion du pédicule, il n'y a sur la surface extérieure de la tumeur aucune place de sphacèle, mais il existe cependant quelques plaques blanchâtres et pseudo-membraneuses, qui semblent d'un processus inflammatoire antérieur.

Une ligature en chaîne est placée sur le pédicule, au voisinage de la corne droite de l'utérus, et les annexes sont enlevée ensuite. La tranche de section est cautérisée au thermocautère.

Le côté gauche est alors exploré. L'ovaire gauche paraît également dégénéré, quoique d'un volume bien inférieur à celui de la tumeur droite. Contrairement à ce qui a été constaté à droite, l'ovaire gauche adhère fortement au ligament large,

dans la dépression qui sépare moyen de l'aileron postérieur de cpligament. Là encore, et au voisinage de la trompe, il y a r ois petites nodosités jaunâtres, identiques à celles de droite. Après ligature en chaîne sur le pédicule (qui n'est pas tordu, long et grêle, comme à droite, mais au contraire, court, épais et étalé), les annexes sont excisées, et le pédicule cautérisé au thermocautère.

La toilette du péritoine est fort simple, car l'opération a en quelque sorte, été pratiquée hors du ventre. Celui-ci est ensuite refermé par une suture à étages au catgut.

Le premier plan de suture est constitué par le péritoine ; le deuxième, par le bord interne des muscles grands droits, et le feuillet superficiel des gaînes, préalablement incisé dans toute la longueur de la plaie. Enfin un troisième surjet réunit les deux lèvres cutanées.

Les suites opératoires ont été absolument simples.

Le premier pansement a été fait le neuvième jour : la réunion était complète. La malade est sortie le vingt-cinquième jour.

Examen macroscopique des pièces. — La tumeur du côté droit pèse 850 grammes. Elle a une couleur brun foncé à reflets verdâtres, avec, par places, des plaques inflammatoires blanc nacré, lisses ou gaufrées indifféremment.

Son volume est celui d'une tête de fœtus à terme.

Elle est très irrégulièrement bosselée. A côté de trois grosses bosselures du volume d'un œuf de poule, il y en a, sur toute la périphérie, de beaucoup plus petites, dont le volume varie entre celui d'une noisette et celui d'un grain de blé. Au niveau du hile, notamment, il en est une, collée en quelque sorte sur la tumeur principale, à contours très nets, et parsemée, elle-même de petites saillies pisiformes. Ces bosselures, petites ou gran-

des, sont séparées par des sillons plus ou moins profonds.

La consistance de cette tumeur, sans être absolument calcifiée, est cependant très dure, ligneuse ; le doigt n'y laisse pas de godets. Elle n'est nullement fluctuante.

Cette tumeur est nettement ovarienne, ainsi qu'en témoignent l'absence d'ovaire dans son voisinage, et la présence, sur sa face antérieure, adhérente à elle par de légers tractus, de la trompe droite en apparence saine, souple et dont la lumière n'est pas oblitérée. Sur le trajet de cette trompe, appendue à elle-même, ou, dans son voisinage, au méso-salpinx, on compte douze nodosités jaunâtres, mollasses ou presque dures. Les unes sont grosses comme des grains de plomb, d'autres comme des pois; les deux plus grosses ont le volume d'un pois chiche.

A la coupe de la tumeur ovarienne, on constate que sa partie centrale est moins dure que sa partie périphérique et que la surface de section n'a plus la teinte rouge sombre ; elle est d'autant plus grisâtre qu'on se rapproche davantage du centre.

Tout à fait au centre, nous trouvons quelques loges remplies d'une matière gélatineuse très épaisse.

Sectionnées, par leur partie médiane, les petites nodosités que nous avons signalées au voisinage de la trompe se montrent formées de couches concentriques et présentent, à leur centre, une cavité contenant une matière pulpeuse.

La petite tumeur, celle de gauche, nettement ovarienne également, a le volume d'un œuf de dinde. Elle est à peu près régulière et très dur. Sa couleur est rouge sombre. Elle adhère à la trompe qui a été enlevée simultanément, et qui paraît exempte de lésions macroscopiques.

Nous notons encore, à son niveau quelques nodosités jaunâtres qui descendent jusque dans le cul-de-sac de Douglas, et qui adhèrent aussi à l'anse oméga.

A la coupe, la tumeur présente un aspect aréolaire à contenu très visqueux.

Examen histologique (1). — Les petites nodosités jaunâtres qui étaient appendues à la trompe étaient formées de globules blancs en dégénérescence granulo-graisseuse, de gouttelettes de graisse libres, et de débris de cellules. Ce sont des concrétions analogues à celles qu'on observe assez souvent dans le mésentère et qui ont pour point de départ une vésicule adipeuse (M. Cornil).

En ce qui concerne la tumeur, la lésion était la même pour les deux côtés. Des coupes nombreuses ont été pratiquées en divers points des deux ovaires et les caractères se sont montrés identiques.

Sur une coupe examinée à un faible grossissement (80 diam.) nous observons :

Un stroma conjonctif lâche, très embryonnaire, à cellules allongées ;

Des lacunes irrégulières et de dimensions très variables, circonscrites par le stroma ;

Des amas cellulaires contenus dans ces espaces lacunaires. Ces amas cellulaires sont formés de gros éléments, tassés les uns contre les autres et devenus polyédriques par pression réciproque.

Enfin on trouve dans la masse de la tumeur, et dispersés sans ordre, des éléments un peu spéciaux, de dimensions variées, d'aspect circulaire ou ovoïde, sur lesquels nous revien-

1. L'examen histologique a été fait par P. Latteux.

drons dans un instant. Faisons remarquer seulement qu'ils se colorent très vigoureusement et qu'ils tranchent alors sur la masse du tissu ambiant.

Chaque détail mérite d'être étudié en particulier.

1° *Amas cellulaires.* — La plupart de ces amas sont considérables ; ils sont formés de grosses cellules polyédriques et contenant un noyau volumineux avec nucléole, le tout plongé dans un protoplasma granuleux.

En d'autres points de la tumeur ce sont de simples petits îlots cellulaires, comprenant une ou deux cellules seulement.

On trouve tous les intermédiaires entre ces deux degrés extrêmes.

Quelquefois les limites des éléments cellulaires sont moins nettes, et, les cellules se fusionnant donnent naissance à des plaques qui contiennent un nombre plus ou moins considérable de noyaux.

Enfin dans les points de la tumeur où la lésion est à son degré d'évolution le plus avancé, les cellules subissent des modifications importantes. Elles ne sont plus polyédriques, mais rondes oiqueule ipts. Elles subissent une transformation muqueuse, se gonflent, et deviennent vésiculeuses. Quant à leur noyau, il est rejeté à la périphérie sous forme d'un petit croissant appliqué sur les parois de l'élément cellulaire.

Elles sont plongées dans le stroma conjonctif :

2° *Eléments circulaires ou ovoïdes* se colorant vivement, et se détachant nettement par leur aspect, des amas cellulaires environnants que nous venons de décrire.

La plupart de ces éléments, ceux dont le développement est le moins avancé, se montrent formés de petites cellules disposées plus ou moins régulièrement autour d'un centre. On a

l'impression d'une cavité tapissée d'un épithélium cubique.

Si l'on prend la peine d'en examiner un certain nombre, à divers degrés de développement, on arrive insensiblement et en passant par une série d'intermédiaires.

On y voit, alors, nettement, une cavité ovoïde, tapissée d'un épithélium cylindrique, à noyaux situés vers la base, et dont le centre est occupé par une substance granuleuse, où l'on retrouve quelques vestiges de noyaux en régression.

La présence de ces éléments, au sein de la tumeur, nous avait permis de supposer que le kyste de l'ovaire s'était, chez notre malade, développé au dépens de l'épithélium des ovisacs.

Mais ces éléments sont-ils des ovisacs?

Nous avons soumis les préparations à M. le professeur Cornil. Pour lui, la ressemblance de ces éléments avec les ovisacs est indiscutable. Cependant il n'oserait affirmer que ce soient bien des ovisacs, attendu que la présence de l'ovule ne peut y être démontrée d'une façon irrécusable.

M. Rœtterer, agrégé, chef du laboratoire d'histologie de la faculté, a bien voulu également examiner nos préparations. Pour lui, malgré l'absence d'ovule, l'analogie est si grande qu'il serait porté à considérer ces éléments comme des ovisacs où l'ovule ne s'est pas développé. Si l'on n'admet pas cette hypothèse, quel nom donnera-t-on à ces organes figurés, tapissés d'un épithélium cylindrique, et contenant, tous à leur partie centrale, une substance plus ou moins en régression ?

D'ailleurs, il ne nous paraît pas extraordinaire, *a priori*, de ne pas trouver au sein d'un tissu néoplasique, un ovisac physiologique type.

Il nous semble, au contraire, très logique d'admettre que cet organe, tout en essayant de se développer, subit à un certain

moment quelque arrêt de développement. L'ovule n'a pas de raison au centre d'une tumeur, d'arriver à la fin de son évolution. Il s'atrophiera fatalement, et c'est lui qui, en se détruisant, donne naissance à cet amas granuleux, que nous avons observé au centre de ces éléments ovoïdes ou circulaires. Une pareille hypothèse est pour le moins très vraisemblable.

Quant aux petites masses à peine développées, elles ont également la plus grande analogie avec les ovisacs primordiaux décrits par tous les auteurs.

Quoi qu'il en soit, il s'agit d'une tumeur fort rare, de nature épithéliale, et dont les éléments, par leur aspect, rappellent ceux que l'on observe dans les ovisacs. En outre la dégénérescence muqueuse des cellules épithéliales est un fait très intéressant et très rare.

M. le professeur Cornil, considérant surtout ce dernier caractère anotomo-pathologique, propose de donner à la tumeur le nom d'épithélioma de l'ovaire avec transformation muqueuse des cellules épithéliales.

Observation III

Le début ne date que de deux mois. Il est marqué par une ascite qui augmente de plus en plus et à laquelle viennent s'ajouter des douleurs sourdes, s'irradiant en divers points de l'abdomen. La malade entre à la Charité, dans le service de M. le Professeur Potain. Une ponction est faite d'urgence, on retire environ 12 litres d'un liquide hématique.

A la suite de cette ponction, on reconnaît qu'il existe une tumeur dans l'abdomen. La malade est passé en chirurgien. A l'examen on trouve une tumeur lobulée, plongeant dans le

petit bassin, mobile dans un reste de liquide ascitique et semblant faire corps avec l'utérus.

La laparotomie est pratiquée ; on trouve alors, à la place de l'ovaire droit, une tumeur du volume du poing, d'une consistance ligneuse, à surface bosselée. L'ovaire gauche est le siège d'une tumeur du même genre mais moins volumineuse.

L'examen macroscopique permet de penser que l'on a affaire à un épithélioma de l'ovaire.

Voici maintenant ce qu'a montré l'examen histologique, encore inédit, fait par M. le professeur Cornil.

Sur une coupe colorée à l'hématoxyline éosine, on trouve un tissu formé de divers éléments :

1° Des travées fibreuses circonscrivant des parties en dégénérence épithéliomateuse ;

2° Des vaisseaux et du tissu conjonctif avec des cellules conjonctives dans les travées fibreuses ;

3° Des fibres musculaires lisses, comme dans tout tissu ovarien.

Partout on note une structure alvéolaire.

Les qualités sont ovoïdes ou circulaires, ou s'étendent en longueur. Dans les cavités qui se rapprochent le plus du début de la néoformation, on trouve des cellules d'épithélium appliquées contre la paroi des cavités. Les cellules d'hépithélium sont cubiques ou irrégulièrement polyédriques, et elles adhèrent à la paroi des cavités qui les contiennent. On observe, en même temps des cellules analogues entraînées au milieu du tissu conjonctif, et limitées par les fibres de ce tissu.

Dans la plus grande étendue des coupes, au milieu de cavités ovoïdes ou circulaires, généralement assez petites, il n'y a plus

que des cellules vésiculeuses, ou en voie de multiplication, et en dégénérescence comme dans les cancers dits colloïdes.

Ainsi lorsqu'on examine avec un grossissement suffisant (200 D.) les parties en dégénérescence, on voit que les alvéoles bien limitées par des fibrilles de tissu conjonctif, et des cellules aplaties de tissu conjonctif, contiennent dans leur intérieur sur la section, deux, trois, quatre, cinq, ou un plus grand nombre de cellules vésiculeuses. Ces cellules très volumineuses sont réduites à une membrane d'enveloppe mince. Leur protoplasma est une substance transparente, muqueuse. Le noyau est rejeté à la périphérie du globe sphérique ainsi constitué. Quelquefois, au lieu d'un seul noyau, on en trouve deux, tout-à-fait aplatis, et aux deux extrémités du diamètre de la cellule sphérique ou ovoïde.

La plupart des alvéoles sont ainsi remplis de ces cellules vésiculeuses, de volume variable, et la paroi des alvéoles ne présente nullement de dégénérescence muqueuse (caractère essentiel pour cette tumeur). Dans d'autres alvéoles, il y a, en même temps que des cellules colloïdes, des cellules épithéliales à protoplasma normal.

Dans beaucoup de points on voit des cellules très volumineuses contenant plusieurs noyaux. Il y en a même qu'on pourrait appeler géantes, en ce sens qu'elles remplissent, à elles, seules, un de ces alvéoles, et présentent dans leur intérieur de cinq à dix noyaux, disposés en grappe, et plus ou moins vésiculeux.

Souvent un alvéole contient, avec une ou deux cellules vésiculeuses, plusieurs de ces cellules avec des noyaux arborescents, allongés, repliés sur eux-mêmes, isolés, ou bien, encore en grapppe et ne formant qu'un amas où ils sont en contact.

Le processus le plus habituel de la multiplication des noyaux dans ces cellules volumineuses, paraît être le procédé de la division directe. Mais on y retrouve aussi des cellules en voie de division indirecte.

Les cellules vésiculeuses contenues dans l'intérieur des alvéoles peuvent se détruire complètement. On trouve alors des parties de la coque cellulaire, plus ou moins complète sans qu'il y ait de noyau colorable par l'hématoxyline. Ou bien on trouve des fragments de ces mêmes cellules vésiculeuses atrophiées et fragmentées, ou on aperçoit encore isolée la cuticule qui contient le noyau.

Ces noyaux paraissent alors extrêmement minces et excavés comme une calotte de sphère très mince, mais encore colorés bien nettement par l'hématoxyline.

Il y a encore de grandes cellules à dégénérescence vésiculeuse ou colloïde. Ainsi, dans certaines grandes cellules ayant de trois à dix noyaux arborescents, ou en grappe, le protoplasma est remplacé dans sa plus grande étendue par une boule de mucus.

Les lésions étaient absolument les mêmes dans les deux tumeurs.

Observation IV

P... K..., trente-neuf ans, malade de la ville, dont le père est mort d'un cancer de l'estomac, a été réglée à douze ans et demi. A part une période de dysménorrhée ayant duré deux ans (de dix-huit à vingt ans) ses règles ont toujours été normales.

Mariée à vingt-six ans, elle a eu trois grossesses absolument normales et dont la dernière date de deux ans et demi. Chaque

fois l'accouchement s'est fait normalement, à terme, et les suites en ont été simples.

Aucun passé pathologique du côté des organes génitaux.

Notre malade a toujours souffert de l'estomac depuis l'enfance. Depuis quelques années, surtout, ses digestions sont pénibles, douloureuses, et provoquent fréquemment des vomissements.

En octobre 1895, elle a eu une très violente crise gastrique, s'accompagnant de coliques généralisées, avec ballonnement du ventre et douleur très vive de tout l'abdomen.

Le médecin qui la voit à cette époque déclare qu'elle n'a rien.

En mars 1895, apparaissent brusquement, dans le bas ventre et surtout au niveau des régions inguinales, de très violentes douleurs qui s'irradient dans les lombes.

M. Auvard la voit en mai et diagnostique une tumeur de petit volume. Il la revoit en 1898, à l'occasion d'une métrorrhagie qui dure depuis un mois, Plusieurs tamponnements vaginaux sont pratiqués, mais sans résultats. Entre temps, et depuis le mois de mai, la malade constatait elle-même l'augmentation progressive de son ventre. L'accroissement a été surtout très rapide en juillet.

M. Pozzi voit la malade pour la première fois le 6 août 1896, et constate la présence d'une tumeur pelvienne, dure, irrégulière, qui sembie faire corps avec l'utérus. Cette tumeur remonte dans les fosses iliaques, surtout du côté gauche. Les métrorrhagies durent encore très abondantes.

Des injections sous-cutanées d'ergotine, associés aux injections vaginales très chaudes, permettent d'arrêter l'hémorrhagie utérine en six ou sept jours. Mais les douleurs persistent,

L'intolérance gastrique devient telle que la malade vomit après chaque repas, et l'état général, déjà mauvais s'altère, de plus en plus.

Pendant le mois de septembre, le volume du ventre s'accroît encore ; le développement de la tumeur, du côté gauche, est tellement rapide, qu'elle atteint déjà les fausses côtes gauches. En même temps qu'elle grossit, elle semble de enir moins dure.

Une bosselure nouvelle s'est développée, qui atteint le volume d'une orange. Une poussée de péritonite localisée, due probablement à des adhérences épiploïques, à la partie supérieure de la tumeur, vient encore compliquer la situation. La région épigastrique et l'hypochondre gauche deviennent très douloureux. Le tympanisme y est très marqué. Les vomissements sont continuels, l'amaigrissement augmente, la constipation est opiniâtre.

En octobre 1896, l'état général s'aggrave encore, au point qu'on hésite à intervenir. Les vomissements sont incessants. La tumeur du côté gauche a encore augmenté de volume. Celle de droite s'est accrue également.

L'intestin est refoulé en haut et à droite sous le foie. L'abdomen tout entier est distendu d'une façon exagérée et les côtes sont refoulées en dehors ; la respiration est gênée mécaniquement.

Depuis le mois d'août les règles n'ont pas reparu.

Le diagnostic est celui de kyste proligère glandulaire gélatineux, à développement rapide.

La laparotomie est pratiquée le 12 octobre 1896.

Incision médiane dépassant l'ombilic de deux travers de doigt. La paroi est mince et les muscles sont atrophiés. Dès que le pé-

ritoine est incisé, la tumeur se présente entre les lèvres de la plaie. Une poche à parois minces est aussitôt ponctionnée et évacuée. Il s'en écoule deux litres et demi d'un liquide citrin. A mesure qu'elle est évacuée, il s'écoule aussi une notable quantité de liquide ascitique. Mais la paroi de la loge ponctionnée est très mince et très friable, et elle se déchire sur une grande étendue. On aperçoit dans son intérieur, la saillie que viennent y faire de nombreuses poches secondaires. On protège les lèvres de la plaie abdominale, et la main introduite dans la poche kystique crève le plus grand nombre possible de poches secondaires. La tumeur se trouve ainsi considérablement réduite de volume. Il devient dès lors possible de l'attirer en dehors, en détachant avec soin et à mesure qu'elles se présentent les adhérences intestinales et les adhérences épiploïques intimes. Le pédicule est étreint provisoirement dans deux champs, et on enlève rapidement la tumeur qui formait encore une masse considérable. La masse enlevée était développée aux dépens des annexes gauches. L'abdomen contient une seconde tumeur, en sablier couchée en travers du bassin. Un des lobes est dans le pelvis et l'autre dans la fosse iliaque droite. Des adhérences assez résistantes l'immobilisent dans cette situation et il faut procéder à un véritable décollement par clivage. La tumeur est enfin dégagée, amenée hors du ventre, et enlevée après pincement du pédicule. Chacun des pédicules est alors serré définitivement dans une ligature en chaîne à la soie plate et la tranche est cautérisée ainsi que quelques petites franges épiploïques, qui ont été arrachées, et qui saignent au niveau de l'S iliaque.

Toilette du péritoine. — Un sac de gaze stérilisée contenant dans son intérieur un tube à drainage est glissé dans le fond

du cul-de-sac de Douglas, et vient ressortir dans l'angle inférieur de la plaie. Suture du péritoine par un surjet au catgut. Ouverture des gaines aponévrotiques dans toute l'étendue de la plaie et surjet comprenant les muscles et le feuillet antérieur.

Un troisième et dernier surjet rapproche les lèvres cutanées. Pansement aseptique compressif.

Les suites opératoires ont été particulièrement bénignes, malgré le mauvais état général de la malade et la gravité de l'opération. La gaze stérilisée qui établissait un drainage capillaire a été enlevée le quatrième jour après avoir évacué une notable quantité de sérosité. Elle est remplacée par un petit drain qu'on supprime le sixième jour. La malade à la suite de cette intervention, a repris des forces, a recommencé à marcher et a pu se croire guérie pendant quelques semaines. Mais bientôt ont réapparu des signes de sténose pylorique, caractérisés par une intolérance gastrique absolue, des vomissements après chaque repas, et une énorme dilatation d'estomac.

C'est à cette lésion, cancéreuse selon toute vraisemblance, que la malade a succombé le 8 janvier, sans avoir présenté aucun symptôme qui pût faire supposer une récidive locale.

Examen macroscopique. — Les deux tumeurs qui formaient une masse solide, molasse ; pesaient ensemble 4 kilogrammes, sans compter 3,500 grammes environ de liquide évacué par ponction ou effondrement des poches, et 500 grammes environ de liquide ascitique.

Les deux tumeurs présentent les mêmes caractères morphologiques. Ce sont des kystes multiloculaires. Les parois des loges sont épaisses et d'une couleur blanchâtres.

Elles contiennent soit un liquide ténu et coloré, soit une humeur épaisse et gélatineuse. Dans certains points, où les

parois des loges semblent converger, on trouve des masses dures, élastiques, infiltrées de sérosité, et grosses comme un œuf. A la coupe, elles ont un aspect lardacé. Dans beaucoup de points, on voit des îlots, parsemés d'arborisations vasculaires bleuâtres, et dont la section revêt un aspect marbré parcouru de traînées bleuâtres. En quelques points de la tumeur gauche on voit des traces d'inflammation antérieure, mais il n'y a, nulle part, trace de mortification.

Examen microscopique.— Etudions successivement les régions superficielle et profonde de la tumeur. La première est assez dense, et correspond à la couche corticale de l'ovaire; La seconde d'aspect gélatiniforme est remplie de cavités kystiques, correspondant à la couche médullaire.

1° Couche superficielle. Elle est formée d'un tissu conjonctif assez dense avec nombreux éléments cellulaires allongés. Elle correspond à la couche corticale de l'ovaire dont elle a conservé la structure générale. Elle présente de nombreux amas épithéliaux de forme et de dimensions très variables, qui ne sont autre chose que des tubes de Pflüger en voie d'évolution, et montrant toutes les phases de transformation jusqu'à la transformation complète des ovisacs et des ovules.

On observe en de nombreux points, des masses tubulées, présentant des étranglements, circonscrivant des segments contenant chacune une grosse cellule jaunâtre. Il s'agit là d'un ovisac primordial avec son ovule. La structure consiste en un tissu épithélial, à cellules fortement soudées, polyédriques, et contenant un noyau volumineux. Leur contour est peu apparent. Ce sont bien là, les phénomènes que présente la couche

1. L'analyse histologique est de P. Latteux.

germinative en pénétrant dans l'ovaire pour former les tubes de Pflüger.

Plus loin, on trouve des îlots épithéliaux pleins, ayant la même origine que ci-dessus, et qui ont pris naissance par bourgeonnement externe du revêtement épithélial des ovisacs.

Il faut également noter l'existence de petits îlots épithéliaux isolés au milieu du tissu, et n'ayant plus aucun rapport avec les centres d'origine, c'est-à-dire les ovisacs de la région ambiante.

Un peu plus profondément mêmes détails que ci-dessus ; mais l'évolution est plus avancée, et l'aspect, par cela même, tout différent. Les tubes de Pflüger ont disparu, et nous observons à leur place des ovisacs énormes complètement développés, dont la plupart sont vides et ne présentent plus qu'un épithélium (membrane granuleuse) rarement en place, et le plus souvent formé de lambeaux épais flottant comme des franges dans la cavité.

Mais cependant on trouve, en quelques points des ovisacs, arrivés à leur parfait développement, et contenant encore leur ovule encastré dans le *cumulus proliger*.

Plus profondément encore, à la limite entre les couches corticale et médullaire, se montrent des lacunes irrégulières (ovisacs plus ou moins déformés) donnant naissance, détail fort important, à des prolongements épithéliaux qui fusent dans toutes les directions et envoient des colonies à des distances plus ou moins grandes. Rappelons que Waldeyer tout en admettant la possibilité du fait, déclare ne pas l'avoir observé.

Ces épithéliums sont formés de grosses cellules, à protoplasma granuleux, avec noyaux volumineux et nucléoles.

Beaucoup de ces cellules présentent nettement les phénomènes de la karyokinèse.

Les ovisacs hypertrophiés se dilatent de plus en plus et donnent naissance à de véritables kystes.

Dans ce cas le tissu conjonctif périphérique suit le mouvement général et envoie des mamelons qui viennent proéminer dans la cavité, entraînant l'épithélium qui prend ainsi un aspect frangé.

2° *Couche profonde.* — Le tissu conjonctif a fait place à un tissu colloïde, parcouru par de nombreux capillaires embryonnaires. Il est creusé de cavités kystiques, qui vu l'état général de régression de la tumenr, ne présentent plus que des éléments plus ou moins altérés et noyés dans des amas de fibrine extravasée.

Il y a simultanément régression colloïde et granulo-graisseuse. Cependant en certains points, on retrouve des zones moins altérées où apparaissent de nouveau les mêmes détails histologiques que nous avons mentionnés plus haut.

CHAPITRE IV

Déductions tirées des observations précédentes et en particulier de l'observation I. (Pathogénie des kystes de l'ovaire ; discussion sur la parthénogénèse).

De l'observation I nous croyons pouvoir déduire les faits suivants :

A. — Il s'agit d'un ovaire surnuméraire puisque la présence des deux ovaires a été constatée au cours de l'intervention, que le siège de la tumeur était nettement intraligamentaire, et que l'examen histologique nous montre du tissu ovarien, avec prédominance d'éléments embryonnaires.

B. — Il y a prolifération désordonnée de l'épithélium des tubes de Pflüger, ayant constitué un néoplasme que nous rangeons dans les tumeurs épithéliales.

C. — Une étape de plus dans la prolifération pflügerienne, nous montre au centre de la tumeur des kystes colloïdes papillaires encore peu volumineux, mais qui se seraient sans doute accrus sans l'intervention chirurgicale.

D. — Il existe un kyste dermoïde développé dans la partie inférieure de la tumeur.

E. — Il faut noter la concomitance de fibromes utérins.

Reprenons chacun de ces points en particulier.

A. — Sur la constatation de l'existence d'un ovaire surnuméraire, nous dirons peu de chose. Nous n'insisterons pas sur son inclusion intraligamentaire que l'embryologie nous permet de comprendre facilement.

Faisons remarquer, qu'on les oublie trop dans l'étiologie des tumeurs intraligamentaires, et qu'étant donné le manque ordinaire d'examen histologique, il est probable que bien des kystes dermoïdes décrits comme intraligamentaires autochtones et sans connexions avec l'ovaire, reconnaissent comme point de départ un ovaire surnuméraire.

B. — La prolifération pflügerrienne est intéressante en ce sens que l'on peut suivre pas à pas la filiation de la néoplasie maligne, depuis le tube de Pflüger et le follicule jusqu'aux masses épithéliales compactes. Celà est surtout net dans les Observations I et IV.

Or comme les ovules étant en régression ou même complètement atrophiés, ne sont pas intervenus dans la néoformation, il s'ensuit que la tumeur dérive complètement des petites cellules du tube de Pflüger.

C. — Et l'évolution continuant, les cellules épithéliales contenues dans le tube de Pflüger deviennent vésiculeuses, des vides se forment : des kystes colloïdes se constituent.

1. Meckel. *Handbuch der pathol. Anatomie*, Leipsig, 1812, p. 658.

Nous en arrivons donc à soutenir une théorie encore peu ou pas admise sur la pathogénie des kystes ovariens.

Sans vouloir faire l'historique de la question nous rappellerons que depuis Meckel on regardait les kystes de l'ovaire comme se développant aux dépens des follicules de Graaf.

Cruveilhier (1), Velpeau (2), Cazeaux (3) se rangeaient à cette idée.

Mais le mémoire de Bauchet (4) en 1858 vient modifier les opinions, et avec lui, Rokitansky (5), Wirchow (6), sans rejeter entièrement l'origine folliculaire qu'ils conservent pour les kystes simples admettent pour les kystes complexes une néoformation du stroma ovarien.

Plus tard Wilson Fox (7) soupçonne le rôle des tubes de Pflüger dans la pathogénie kystique, et Waldeyer (8)

1. Cruveilhier. *Anat. pathol.*, 1856, T. III, p. 445..
2. Velpeau. *Dict. med.* 1840, T. XXII, p. 582.
3. Cazeaux. *Des kystes de l'ovaire*, Th. d'agrég. 1844.
4. Bauchet. *Anat. path. des kystes de l'ovaire et de ses conséquences pour le diagnostic et le traitement. Mém. de l'Acad. de méd.*, 1858.
5. Rokitansky. *Ueber Uterindrüsen Neubildung in Uterus und ovarial Sarkomen. Zeitschr. der Gesellsch. der Aertze zu Wien* 1860.
6. Wirchow. *Traité des tumeurs.* T. III.
7. Wilson Fox. *On the origin structure and mode of development of the cystic tumeurs of the ovary. Medic. chirurg. transact.*, Vol. XLVII London 1864.
8. Valdeyer. *Die Eierstockskystome. Arch. f. Gynoek. B. d I* p. 252.

en 1870 considère les kystes de l'ovaire comme développés aux dépens de l'épithélium ovarien, ou de tubes de Pflüger datant de la période embryonnaire. Il suppose la prolifération possible des parois d'un follicule, mais, dit-il, « personne n'a démontré ce processus dans les follicules préformés ».

Malassez et de Sinety (1) considèrent les follicules comme ne pouvant former que de petits kystes de la grosseur d'une noisette n'ayant aucune analogie anatomique, ni clinique avec les vrais kystes de l'ovaire qui eux proviendraient de l'épithélium germinatif seul.

M. Quénu, (2) qui, avec la majorité des auteurs actuels, admet l'opinion de Malassez et de Sinety, regarde cependant comme non impossible la prolifération de l'épithélium des follicules.

C'est donc la théorie formulée par Waldeyer que nous voulons soutenir, et c'est ce que MM. Pozzi et Beaussenat (3) ont aussi tenté de prouver à l'aide des observations 2, 3, 4, que nous leur avons empruntées.

C'est même un des principaux caractères qui rapprochent ces observations de la nôtre.

Dans les quatre cas on voit les cavités kystiques

1. Malassez et Sinety. *Sur la structure, l'origine et le dévelop. des kystes de l'ovaire. Bull. de la soc. Anat.* 1876, p. 240 ; *Arch. de physiol.* 1878, p. 39 et p. 343 ; 1879 p. 624 ; 1880, p. 867 ; 1881 , p. 224.

2. Quénu. *Anat. pathol. des kystes non dermoïdes de l'ovaire.* Th. de Paris, 1881.

3. S. Pozzi et M. Beaussenat. *Loc. cit.*

se former aux dépens des follicules et des tubes de Pflüger.

Ces quatre observations sont aussi similaires en cela que dans chacune on note la présence de cellules épithéliales en dégénérescence muqueuse, raison pour laquelle M. le professeur Cornil, après examen de la pièce de l'obs. II, l'a désignée sous le nom *d'épithélioma de l'ovaire avec transformation muqueuse des cellules épithéliales.*

Nous croyons que l'origine de ces bizarres tumeurs est le point le plus saillant de leur histoire, et selon l'avis de M. le Professeur Mathias Duval, nous proposons pour elles le terme d' « *épithelioma de l'ovaire d'origine pflügerrienne.* »

Dans l'observation I, nous avons noté la présence d'un kyste dermoïde à la partie inférieure de cette tumeur constituée par un ovaire surnuméraire modifié.

L'association de ce néoplasme à une tumeur quelque peu anormale a de suite attiré notre attention, et nous nous sommes demandé si la même cause n'avait pas présidé à la formation de ces deux néoplasies si intimement réunies.

Cela nous a amené à étudier le si passionnant problème de la parthénogénèse, et nous croyons à ce propos devoir passer rapidement en revue les différentes théories que l'on a proposées pour expliquer l'existence des kystes dermoïdes.

Nous citerons la théorie du néoplasme, de l'enclavement, de l'inclusion fœtale, des cellulles nodales de Bard, de la parthénogénèse.

La théorie du néoplasme mise en avant par Lebert, (1) fait considérer les dermoïdes comme de simples tumeurs, des tissus de nouvelle formation, remarquables simplement par leur nature entièrement différente de celle des tissus voisins. Lebert, ne retenant que les cas les plus simples, repoussa comme fabuleux les cas de kystes à parties embryonnaires, qu'il eut été incapable d'expliquer par sa conception de *l'heterotopie plastique* qui n'est en somme qu'une forme de la théorie de l'indifférence cellulaire.

Wirchow (2) admet aussi les idées de Lebert, puisqu'il considère les tumeurs tératoïdes et toutes les autres d'ailleurs comme dérivant des cellules du tissu conjonctif, cellules indifférentes qui donneront naissance aux produits les plus variés.

A la même époque, Conheim, Kölliker, Robin adoptent, avec quelques variantes, la théorie de Wirchow.

Pendant ce temps la théorie de l'enclavement prenait naissance : une portion de peau déprimée au milieu des parties voisines, est enclavée par celles-ci au sein des tissus sous-jacents, et peut, par son accroissement ultérieur, donner lieu à la formation d'un kyste.

L'exactitude de cette théorie est prouvée par la persistance relativement peu rare d'un cordon fibreux rattachant le kyste à la peu. Cependant elle ne s'applique qu'à un nombre assez restreint de cas, et, pas à ceux de l'ovaire.

1. Lebert. — Mém. de la Soc., de Biologie, 1852, t., IV, p. 203.
2. Wirchow. — *Pathologie des tumeurs*, 1863.

His et Pouchet ont cependant voulu l'étendre à ces derniers, signalant des dispositions embryonnaires qui permettraient une invagination ectodermique au niveau de la région lombaire.

Cette supposition étant exacte, n'expliquerait pas la production dans les dermoïdes ovariens d'organes morphologiquement déterminés (tube digestif, membres).

Dans la théorie de l'inclusion fœtale, les parties embryonnaires des kystes dermoïdes représentent les vestiges d'un embryon, qui serait le frère du sujet porteur, et qui pendant la gestation, aurait été inclus, absorbé par la cavité pleuro-péritonéale de ce dernier. Il existe des observations indéniables de cas d'inclusion (fœtus in fœtu avec membranes et cordon), mais, ici encore, on ne peut généraliser et ce serait fou, que vouloir expliquer de cette façon, les cas de kystes dermoïdes multiples.

La théorie de Bard que l'on pourrait appeler théorie des cellules nodales est par lui-même ainsi formulée :

Les kystes dermoïdes de l'ovaire ne sont qu'un cas particulier des tumeurs à tissus multiples ; celles-ci sont de véritables tumeurs indépendantes de toute fécondation de même que de toute parthenogénèse, et ne différant des tumeurs à tissu unique que pour cette raison qu'elles ont pris naissance pendant la vie fœtale ; elles reconnaissent pour origine la multiplication pathologique néoplasique d'une cellule complète de l'embryon apte à donner naissance à des tissus d'autant plus multiples qu'elle est située plus près de l'ovule primitif.

1. G. Pouchet. *Sur le développement des organes génito-urinaires. Ann. de gynécologie*, 1886, p. 92.

On sait que Bard (1), considérant l'évolution de l'ovule fécondé admet deux procédés de reproduction cellulaire : la multiplication qui ne donne lieu qu'à des cellules filles identiques à la cellule mère, et le dédoublement qui donne des produits ayant des qualités différentes de la cellule mère. Les cellules destinées à subir le dédoublement, pour aboutir à des types invariables, qui, eux, ne seront plus susceptibles que de multiplication, sont dites cellules nodales.

C'est l'une de ces cellules nodales, dont l'évolution serait troublée par une cause inconnue, qui aboutirait à la formation du kyste dermoïde.

Mais, poussant sa théorie à l'extrême, M. Bard se voit forcé d'admettre, que l'une des premières cellules succédant à l'ovule après son dédoublement, peut être atteinte de cette tendance évolutive pathologique. Et il explique ainsi (2) « la plupart des cas rapportés à l'inclusion fœtale parasitaire » qu'il veut ainsi rapprocher complètement, comme pathogénie, des kystes dermoïdes ovariens. De plus en parlant ainsi, Bard admet implicitement la suppléance par les cellules nodales restantes, de la cellule nodale mise à l'écart, qui ne concourt plus à l'édification de l'embryon.

Or, l'expérimentation n'est guère favorable à cette idée : les recherches de Chabry (3) sont absolument con-

1. Bard, *De l'inexactitude de la théorie parthénogénétique des kystes dermoïdes de l'ovaire, in Gaz. hebd. de med.*, p. 521, 1893.

2. Bard, *loc. cit.* page 521, 2e colonne.

3. Chabry. Embryologie normale et tératologique des Ascidies. *Journ. de l'Anat. et de la physiol.*, 1887.

traires à la régénération d'un segment détruit, par les segments persistants.

Etudiant l'embryologie des Ascidies, cet auteur obtint certaines pontes remarquables par la segmentation anormale de presque tous les œufs. Au stade de deux segments, il voyait l'un d'eux devenir granuleux et disparaître ; or le deuxième segment continuait son évolution, mais ne donnait naissance qu'à un demi-individu. Comprenant toute l'importance de cette constatation, il reproduisit l'expérience sur des œufs normaux, en détruisant à l'aide d'une pointe de verre filé un segment quelconque de l'œuf. Et il obtint toujours de cette façon *des fractions d'individu*, c'est-à-dire des monstres auxquels manquent certaines organes qu'une étude minutieuse des premiers stades de segmentation, permet de désigner d'avance.

Ces recherches ont été confirmées par Roux (1), à propos des œufs de Batraciens. Il compare, à un *travail de mosaïque*, cette formation de l'embryon aux dépens de cellules se développant isolément et personnellement.

Ces constatations nous semblent ruiner entièrement la théorie des cellules nodales.

Bard s'est fait l'adversaire résolu de la théorie parthénogénétique, et c'est en le considérant comme tel que nous aurons tout à l'heure l'honneur de discuter quelques-uns de ses arguments.

1. Wilhelm Roux. *Die Methode zur Erzengung halber Froschembryonen und zum Nachweiss der Beziehung der ersten Furchungsebenen des Froschées zur Medianebene des Embryo. Anatom. Anzeigir*, 1894, nn. 8 et 9.

La théorie de la parthénogénèse n'a été véritablement établie que par Œllacher (1) et Mathias Duval (2), et c'est surtout à Répin (3) qu'elle doit sa fortune. Le remarquable travail de ce dernier auteur nous a d'ailleurs beaucoup servi, et nous y avons largement puisé pour résumer l'historique de cette question des kystes dermoïdes.

D'après la théorie parthénogénétique, tout kyste dermoïde de l'ovaire part d'un ovule segmenté en dehors de toute fécondation, et cela sous l'influence d'une sorte de réversion atavique reproduisant chez les vertébrés et d'une manière imparfaite ce qui a lieu normalement chez certains animaux inférieurs, comme les abeilles, par exemple.

Le kyste dermoïde est donc fils du porteur et non plus frère, comme le veut la théorie de l'inclusion fœtale.

Déjà Waldeyer (4) avait été bien près de la parthénogénèse, lorsqu'il attribuait l'origine des kystes dermoïdes ovariens au développement anormal de certaines cellules de l'epithélium germinatif, cellule qui au lieu de se transformer en ovules, pendant la période embryonnaire, seraient restées inactives dans les tubes de Pflüger. Pour lui (nous l'avons déjà fait remarquer plus haut à propos de la patho-

1. ŒEllacher. *Die Varaenderungen des Unbefructeten Keimes der Hubnereier in Eileiter, Leipzig*, 1872, p. 47.

2. Mathias Duval. *Communication à la Soc. de biologie*, 1884, p. 585.

3. Répin. *Origine parthénogénétique des kystes dermoïdes de l'ovaire*, Th. de Paris, 1891.

4. Waldeyer. Arch, *für Gynack.*, 1870.

génie des kystes de l'ovaire), les kystes mucoïdes reconnaîtraient la même origine.

Telles sont les principales théories proposées pour expliquer les kystes dermoïdes.

Nous ne croyons pas à unegenèse unique. Certains ressortissent de l'enclavement ou de l'inclusion fœtale.

Pour les kystes de l'ovaire, c'est à peu de chose près, l'opinion de Waldeyer que nous voudrions soutenir. Elle nous semble si voisine de la parthénogénèse que nous serions désireux d'élargir le sens de ce mot et de le voir désigner non plus la prolifération spontanée de l'ovule adulte, mais *la prolifération de l'ovule primordial*, de celui qui existe dans la glande génitale avant toute détermination du sexe. En terminant ce chapitre, nous dirons pour quelles raisons nous voulons cette modification.

C'est pourquoi nous allons défendre la théorie de la parthénogénèse ainsi conçue, c'est-à-dire ayant trait à l'ovule primordial. Nous nous attacherons à réfuter un à un les arguments de Bard (1) qui s'opposent aussi bien à notre nouvelle conception, et si nous réussissons dans cette démonstration, nous ferons surgir, par cela même, autant de preuves en faveur du bien fondé de notre théorie.

Ce n'est d'ailleurs pas une question de personnalité : nous avons une profonde admiration pour l'auteur des travaux sur la spécificité cellulaire.

Donc, M. Bard écrit, et oppose à la parthénogénèse que :

Les kystes dermoïdes ont lieu aussi bien chez des en-

1. Bard. *Loc. cit.*

fants que chez des adultes, et seraient même plus fréquents chez les premiers. A ceux qui attribuant à ces kystes une origine parthénogénétique, y veulent voir un cas de réversion atavique, il dit que le jeune âge serait peu d'accord avec cette théorie, la parthénogénèse ne se produisant, dans les classes inférieures, que chez des sujets adultes. La reproduction sexuée ou non, doit rester fonction d'adulte.

Il faut d'abord faire remarquer que les statistiques, sont en désaccord : si Pigné sur 49 cas de kystes dermoïdes ovariens, en compte 17 chez des enfants de moins de 12 ans, Rendu prétend que leur plus grande fréquence se manifeste vers 20 ans, en pleine période d'épanouissement génital, et Raimondi (1) combattant cette dernière opinion constate un maximum vers 38 ou 40 ans.

Pour nous qui considérons le dermoïde ovarien comme une tumeur de l'ovule primordial, nous croyons que des causes différentes peuvent l'amener à se segmenter à des âges différents. Parmi ces causes susceptibles de provoquer l'évolution néoplasique durant le jeune âge, il faut peut-être compter cette poussée qui se manifeste parfois chez le nouveau-né, du côté des glandes mammaires, et vraisemblablement des ovaires (écoulement menstruel chez les petites filles du premier âge).

Il nous semble donc que la notion d'âge ne peut servir à combattre l'origine ovulaire.

« En second lieu, dit Bard, il existe des tumeurs tout à fait analogues, dans des organes complètement séparés de l'ovaire »…. « La théorie de la parthénogénèse a encore

1. Raimondi. *Les kystes des ligaments larges*. Th. Paris. 37.

le grave défaut de ne s'appliquer qu'aux kystes dermoïdes de l'ovaire, alors que rien n'autorise à leur reconnaître une pathogénie radicalement différente de celle des kystes dermoïdes des régions superficielles ».

Nous ne voyons pas pourquoi les kystes dermoïdes ne reconnaîtraient pas plusieurs modes de formation. Est-ce que la nature ne peut arriver au même résultat par plusieurs voies différentes. Il n'est guère d'affection dont l'étiologie ne soit multiple et les dermoïdes dépendent sans doute, eux aussi, de causes différentes. Répin insiste à juste titre sur cette étiologie variée. On ne peut guère méconnaître l'enclavement pour ces kystes des méninges reliés à la peau par un pédicule fibreux (cas de Widal), pour ce cas de Bergmann, où un kyste rétro-sternal possédait un diverticulum traversant le sacrum et arrivant à la peau, etc. De même les kystes du médiastin doivent être attribués à un retard de soudure des somatopleures.

Il est d'ailleurs à remarquer que les kystes par enclavement ne contiennent jamais d'éléments étrangers au territoire cutané intéressé.

D'autres kystes, rares ceux-là, seront attribués à l'inclusion fœtale. Un cordon ombilical, des enveloppes fœtales, empêcheront de songer à autre chose.

Cet éclectisme nous paraît plus satisfaisant que l'unique cellule nodale.

Comment Bard explique-t-il une si grande fréquence de dermoïdes ovariens, si les ovules ne doivent pas figurer dans la pathogénie ? Il faudrait donc que la cellule nodale qui dégénérera soit toujours située dans l'ovaire ?

Pourquoi n'en existe-t-il point en aussi grand nombre dans les autres organes?

L'importance de la région génitale chez l'embryon ne suffit pas à expliquer ce point.

« En troisième lieu, il existe chez les mâles dans le testicule et dans l'abdomen des tumeurs absolument analogues : la parthénogénèse pourrait-elle aller jusqu'à faire naître un kyste dermoïde d'un spermatozoïde, au même titre que d'un ovule? »

Ces kystes ne naissent pas d'un spermatozoïde mais peut-être d'un ovule primordial. Ce dernier existe chez l'embryon, avant la détermination du sexe, et si le fœtus se prononce pour le sexe mâle, l'ovule primordial s'atrophie. Ne pourrait-il pas persister dans le testicule?

Les observations de Balbiani sont en concordance avec cette supposition, puisqu'il a vu persister l'ovule primordial jusqu'à la puberté.

M. le Professeur M. Duval (1) est partisan de cette explication des dermoïdes testiculaires; il assigne « une même origine parthénogénétique aux kystes dermoïdes de l'ovaire, et aux kystes du testicule généralement considérés comme des cas d'inclusion testiculaire ».

La localisation anatomique des dermoïdes testiculaires n'empêcherait pas cette origine. D'après Répin, ils sont toujours situés *sur l'albuginée*, en connexion intime avec la glande. Nous avons rappelé dans notre chapitre d'embryogénie que l'albuginée se formait aux dépens d'une

1. Mathias Duval. *Pathogénie générale de l'embryon. In. Tr. de pathol. générale* de Bouchard, t. I, p. 209.

lame mésodermique qui s'insinue dans l'épaisseur de l'épithélium germinatif. Peut-être un ovule primordial subsiste-t-il en tant qu'entité propre au-dessus de la néomembrane fibreuse, au lieu de s'atrophier, comme il est de règle.

D'ailleurs, l'affirmation de Répin qui les fait *toujours* extratesticulaires est peut-être un peu exclusive; dans une observation de Pilate (1), on lit :

... « En ouvrant le testicule, suivant un plan antéro-postérieur, on remarque que toute la couche superficielle est constituée par la substance même du testicule, refoulée excentriquement à la surface, tandis que le centre est occupé par une production complexe renfermant des parties fibreuses, cartilagineuses, osseuses et kystiques (pièce osseuse costiforme, longue de 6 cent.). »

Les kystes des testicules sont donc aussi rationnels que ceux de l'ovaire. Un fait remarquable est leur grande rareté, comparée à la relative fréquence des kystes ovariens. Il ne serait pas impossible d'en trouver l'explication dans ce fait embryologique, que l'ovule primordial est destiné à disparaître chez le mâle, puisque le spermatozoïde ne vient que d'une cellule différenciée postérieurement (ovule secondaire de M. le Prof. Duval).

Quant aux dermoïdes profonds de l'abdomen, il faut les comprendre, comme des kystes de l'ovaire à long pédicule ayant rompu leurs attaches, après s'être greffés secondairement (2), ou comme des inclusions fœtales, chez

1. Pilate. *Bull. et Mém. de la Société de chirurgie*, 1880. t. VI p. 859.

2. Repin, *loc. cit.* p. 96.

l'homme. Peut-être, quelques cas dépendent-ils de la persistance intraabdominale de cellules de l'épithélium germinatif restées incluses dans les tissus. Il n'est point de kystes dermoïdes du parenchyme des organes abdominaux. Des erreurs d'interprétation ont fait parler de kystes du foie (cas de Barth, de Pelvet).

« Comment expliquer aussi dans la théorie de Duval, la multiplicité de ces tumeurs que l'on observe quelquefois et tout au moins leur bilatéralité qui est presque la règle ? »

Rien de plus simple que les cas de bilatéralité. La même cause peut très bien faire proliférer en même temps plusieurs ovules se trouvant dans les mêmes dispositions évolutives.

Il nous semble plus difficile d'expliquer ces cas de micro-kystes dermoïdes implantés en grand nombre sur le péritoine. Après lecture des observations ayant trait à cette variété, on a l'idée d'une généralisation. Mais quel serait son mécanisme. Les lymphatiques sont intacts, et ce n'est pas non plus, en se propageant de proche en proche qu'elle peut s'effectuer.

Faut-il penser avec Répin, qu'un ovaire était atteint antérieurement, de la maladie, dite de Ritchie, dans laquelle la glande semble une grappe de raisin, dont chaque grain est un kyste qui va se détacher et aller se greffer sur la séreuse ?

Chacun de ces grains contiendrait un ovule primordial ou non, tendant à proliférer dans le sens dermoïde.

Cette théorie est rendue vraisemblable par ce fait que dans des observations de kystes multiples, on a noté à la

surface de l'ovaire malade, la présence de kystes secondaires « semblables à des cerises pendantes aux branches » (1).

L'explication de Bard est bien moins satisfaisante. Il s'agirait d'une cellule nodale très divisée, dont les produits de dédoublement seraient éparpillés dans la séreuse péritonéale.

Pourquoi ces cas de division extrême se feraient-ils toujours pour des cellules restant dans le péritoine. Il n'y a pas de raison pour qu'une cellule nodale n'éparpille pas aussi bien ses cellules filles dans la plèvre par exemple.

Nous croyons à une généralisation dont nous ne saurions préciser l'évolution. Des cellules épithéliales, libérées par un mécanisme quelconque, pourraient très bien se greffer sur la séreuse. Les tissus embryonnaires possèdent en effet une vitalité suffisante pour expliquer la reprise après greffe. L'expérimentation a d'ailleurs ratifié cette supposition (2).

Plus loin, Bard remarque que Répin en arrive à reconnaître une pathogénie différente pour les kystes dermoïdes et pour les kystes mucoïdes de l'ovaire.

Cette coïncidence doit être considérée comme normale si l'on admet avec Waldeyer, et comme nous avons essayé de le démontrer au début de ce chapitre, que les kystes mucoïdes peuvent se former aux dépens des tubes de

1. Moore. *Trans. of the Pathol. Soc.* P. XVIII. (1886).

2. Masse de Bordeaux, (*Congrès français de chirurgie* 1885) ayant greffé des lambeaux épidermiques sur le péritoine, vit au bout de quelques mois, se produire une tumeur rappelant assez bien un kyste dermoïde par enclavement.

Pflüger. Les kystes dermoïdes et mucoïdes seraient donc le résultat de la même réaction contre une cause inconnue, des différents éléments d'un même tissu : prolifération des petites cellules pflügerriennes et des follicules primordiaux d'une part ; segmentation d'un ovule primordial, d'autre part.

Il ne nous paraît pas non plus rationnel d'opposer à la parthénogénèse cet argument que « rien dans l'évolution des kystes dermoïdes ni dans les phénomènes que leur présence peut déterminer, ne rappelle l'accroissement défini, ni l'influence à distance sur l'organisme maternel, que possèdent les embryons en voie de développement ».

Même en admettant la parthénogénèse dans toute sa pureté, on ne peut comparer à un fœtus nettement différentié, ce résultat de la segmentation ovulaire qui ne constituera jamais un nouvel organisme vivant de son individualité propre.

Il ne s'agit pas d'une seconde génération ; l'ovule non fécondé ne se développera pas avec cette harmonie, cette solidarité, cette perfection atavique des rapports réciproques que présentent les cellules de cette nouvelle entité vitale représentée par l'union des chromatines mâle et femelle.

Le kyste dermoïde ne contient que les matériaux servant à fabriquer un embryon : c'est l'étoffe qui n'est pas encore passée par les mains du tailleur. A ces éléments il manque cette force de groupement, d'orientation, inconnue dans son essence, qui préside à la formation d'un nouvel être, ce qu'un médecin spiritualiste appellerait :

l'âme, et pour la manifestation de laquelle, la présence de l'élément mâle semble indispensable.

Un véritable fossé sépare l'ovule, simple cellule maternelle qui a proliféré dans le sens de kyste dermoïde, et l'ovule fécondé qui ne fait plus partie des tissus de la mère, et qui a subi des modifications profondes dans ses groupements moléculaires.

C'es donc la même force évolutive qui anime le kyste dermoïde et son porteur. Pas plus que pour une tumeur quelconque, il ne faut chercher l'analogue de cette sympathie, d'ordre chimique, ou nerveux, ou autre peut-être, qui existe entre l'organisme maternel et l'utérus gravide.

Nous avons au cours de cette discussion, suffisamment fait comprendre quelle conception nous nous faisons, des kystes dermoïdes ovariens.

Nous les comprenons comme le résultat d'une atteinte néoplasique de l'ovule primordial, ayant frappé cette cellule au moment où elle est encore aséxuée et l'entraînant à se segmenter follement, sans ordre, sans but. Ceci nous permet de comprendre, entre autres points particuliers, les kystes dermoïdes du testicule. Il est peut-être plus simple d'admettre la persistance d'un ovule primordial, fait reconnu matériellement, que l'hermaphrodisme de la glande. N'est-il pas aussi plus rationnel de prendre comme point de départ de la prolifération pathologique, une cellule *neutre*, qui n'a pas encore subi cette modification de nature indécise qui en fera un ovule femelle, ou l'amènera à l'atrophie, devant l'ovule secondaire mâle ?

L'ovule primordial, n'est pas comme l'ovule femelle diminué de la majeure partie de sa chromatine en vue d'un rôle spécial que ce dernier ne sera apte à remplir que s'il est complété, secondé, par le spermatozoïde.

Sans le secours de ce complément nucléaire, l'ovule femelle, cellule tronquée, n'est plus borné qu'à un semblant de segmentation qui aboutira à la dégénérescence graisseuse.

Faut-il faire intervenir comme cause de la prolifération ovulaire, ce quelque chose que nous ne comprenons pas... l'atavisme... mémoire cellulaire qui se manifesterait malgré l'énorme distance séparant l'échelon humain, des étages inférieurs qui se reproduisent encore par parthénogénèse?

Ou faut-il considérer le processus pathologique que nous dénommons parthénogénèse, comme l'expression de la réaction d'une cellule spéciale, l'ovule, contre une cause morbide ? En effet, l'ovule ne peut proliférer comme une autre cellule quelconque, puisqu'il n'est pas destiné à fournir par multiplication des cellules identiques à lui-même. Il ne peut fournir une masse néoplasique identique à lui-même, telle que le lipome pour la cellule graisseuse ou le fibrome pour la cellule musculaire : il donne un kyste dermoïde.

E. Il nous reste un dernier point à faire ressortir : c'est la concomitance de fibromes utérins, que nous remarquons dans l'observation I.

1. S. Pozzi. *Traité de gynécologie clinique et opératoire*, 3e édit. p. 283.

Pozzi a déjà vu (1) que les kystes para-ovariens sont souvent associés à des fibromes utérins. Peut-être la perturbation nutritive occasionnée par l'évolution fibreuse joue-t-elle un certain rôle dans la formation kystique, et des ovules en puissance de segmentation (qu'on nous pardonne cette expression) auraient-ils éternellement sommeillé au sein des tissus sans cette cause occasionnelle. On comprend, en tous cas, que les troubles congestifs entretenus par un utérus fibromateux puissent amener l'exubérance d'un kyste de petit volume.

CONCLUSIONS

I. — En présence d'une tumeur du ligament large paraissant sortir de l'ordinaire, et surtout s'il s'agit d'un kyste dermoïde, il faut toujours songer, à la possibilité d'un ovaire surnuméraire, en dégénérescence.

II. — On peut rencontrer dans l'ovaire, des tumeurs épithéliales formées aux dépens des follicules primordiaux, ou de tubes de Pflüger préexistants, et caractérisées à une étape plus ou moins avancée de leur évolution pathologique, par une dégénérescence muqueuse de ces cellules épithéliales. D'après le conseil de M. le Professeur Mathias Duval nous proposons pour ces néoplasmes le nom d'épithélioma ovarien d'origine pflügerrienne.

III. — A propos de la pathogénie des kystes ovariens, il faut peut-être faire revivre la théorie de Waldeyer qui considérait les tubes de Pflüger persistants, comme capables de leur donner naissance.

IV. — La pathogénie du kyste dermoïde est multiple.

V. — Pour les dermoïdes ovariens, nous croyons à la parthénogénèse, mais à la parthénogénèse ayant trait à l'ovule primordial.

VI. — Il faut considérer les kystes dermoïdes du testicule comme ayant la même origine ; ceux qui siègent

au-dessus de l'albuginée s'expliquent peut-être par la persistance en cette région de quelque ovule primordial, l'albuginée étant constituée par une lame mésodermique qui se glisse au milieu des éléments de l'épithélium germinatif.

VII. — Parmi les causes occasionnant l'accroissement des tumeurs intraligamentaires, il faut ranger la coexistence d'un fibrome utérin.

Vu par le Président de thèse.
MATHIAS DUVAL

Vu : le Doyen,
BROUARDEL

Vu et permis d'imprimer :
Le Vice-Recteur de l'Académie de Paris.
GRÉARD

INDEX BIBLIOGRAPHIQUE

AHLFELD. — Die Missbildungen des Menschen. Leipzig, 1880.

BAILLIE. — Anatomie pathologique. (Traduct. Guerbois).

BARD. — De l'inexactitude de la théorie parthénogénétique à propos des kystes dermoïdes de l'ovaire. Gaz. heb. de med. 1893.

BAUCHET. — Anat. pathol. des kystes de l'ovaire et de ses conséquences pour le diagnostic et le traitement. Mém. de l'Acad. de méd. 1858.

BEIGEL. — Pathol. Anatomie der weilbl. Unfruchtbarlkeit. Braunschweig, 1878.

BILFINGER. — Ein beitrag zur kenntniss der primären dermoïden Geschurülste in den breiten Multerbänden. Dissert. inany. Wurtzbourg, 1887.

CAZEAUX. — Des kystes de l'ovaire, Th. d'agrég., 1844.

CHABRY. — Embryologie normale et tératologique des Ascidies. Journal de l'Anat. et de la physiol. 1887.

CRUVEILHIER. — Anatomie pathologique, 1856.

DECHAMBRE. — Dict. encyclopédique des sciences médicales.

DEPAGE. — Kystes du lig. large. Bull. de la Soc. belge de chirurgie, 1896.

DEVALZ. — Du vaucocèle ovarien, th. Paris, 1858.

DORAN (Alban). Clinical and pathological observation on tumours of the ovary fallopian tubes, and broad ligament. Lond. 1884.

DUVAL (Mathias). — Communication à la Soc. de biologie, 1884.

— Pathogénie générale de l'embryon, 1895.

— Atlas d'embryologie, 1889.

FERRAND. — Dict. encycl. des sciences méd. Art. ovaire.

FREUND. — Die Echinococcenkrankheit in. weiblichen, Becken (Gyn. Klin. 1885, p. 299.

FOLLIN. — Th. de Paris, 1850.

GEOFFROY SAINT-HILAIRE. — Histoire des anomalies.

GILIS. — Précis d'embryologie.

GIRERD. — Des kystes du parovaire avec persistance du cana de Gaertner, 1894.

HEGAR et KALTENBACH. — Traité de gynécologie opératoire.

HUBER. — Eléments d'embryologie génito-urinaire.

KLEBS. — Handbuch der pathol. An. Berlin, 1869.

KOEBERLÉ. — Des kystes parovariques. Gaz. méd. de Strasbourg, 1886.

LANNELONGUE. — Traité des kystes congénitaux.

LASSALLE. — Des tumeurs incluses dans le ligament large. Th. de Montpellier, 1891.

LEBERT. — Mémoires de la Soc. de biologie, 1852.

LEBROU. — Contribution de l'étude des kystes dermoïdes de l'ovaire. Th. de Montpellier, 1891.

LESAVRE. — Th. de Paris.

LUKJANOW. — Pathologie cellulaire générale.

MALASSEZ et DE SINETY. — Sur la structure, l'origine et le développement des kystes de l'ovaire. Bul. de la Soc. anat., 1876.

MANGIN. — In Nouvelles archiv. d'obstétr. et de gynécologie, 1888.

MASSE. — De l'origine des kystes dermoïdes. Congrès français de chirurgie, 1885.

MASSON. — Kystes dermoïdes de l'ovaire. Th. de Paris.

MECKEL. — Handbuch der pathol. Anatomie Leipzig, 1812.

MOORE. — Trans. of the Pathol. Soc., 1866.

MOREL. — Traité d'histologie. Nancy, 1864.

ŒLLACHER. — Die Veraenderungen des Unbefructeten Keimes der Hubnereier im Eileiter. Leipzig, 1872.

PETIT (Paul). — Note sur la pathogénie des kystes paratubaires. Semaine gync. Paris, 36.

PILATE. — Bull. et Mém. de la Société de chirurgie.

POISSON. — Tumeur mixte du lig. large. Bul. de la Soc. anat. de Nantes, 1888.

POULET et BOUSQUET. — Tr. de chirurgie.

POUPINEL. — Th. de Paris, 86.

POUCHET. — Sur le développement des organes génito-urinaires. Ann. de gync., 1886.

POZZI. — Tr. de gynéc. clinique et opér. 3e édition.

POZZI et BEAUSSENAT. — Contribution de la pathogénie et de l'anat. pathol. des kystes de l'ovaire. Revue de gynec. Man., avril 1897.

PRENANT. — Traité d'embryologie.

RAIMONDI. — Des kystes des ligam. larges. Th. de Paris, 1897.

RICHET. — Tr. d'anat. médico-chirurgicale.

ROKITANSKY. — Ueber Uterindrusen Neubildung in Uterus und ovarial Sarkowem. Zeitschr. der Geselisch. der Aertze zur Wien, 1860.

.OUX (Wilhelm). — Die methode zur Erzengung halber Freschembryonen und zum Nachwein der Beziehung der ersten Furchungsebenen des Froscheies zur medianebene des Embryo. Anatom. Auzerger, 1894.

SANGER. — Ueber primare dermoïde Geschurïlte der ligamenta lava (Archv. f. gync., 1880).

SÉBILEAU. — Tumeurs incluse du ligam. large.

SPENCER-WELLS. — Des tumeurs abdominales, 1886.

TERRILLON. — Bull. de l'Acad. de méd., 1885.

TICHEMVIOW. — Die Vrünsthiche parthenogenese bei Insecten. Arch. f. Physiol. Leipzig, 1886.

TOURNEUX. — Précis d'embryologie.

TRÉVOUX. — Tumeurs à tissus multiples. Th. de Lyon, 1888.

VELPEAU. — Arch. med. 1840, T. XXII.

VERNEUIL. — Bul. de la Soc. Anat.; 1852.

VIAULT. — Le corps de Wolff. Th. d'agreg. Paris, 1880.

VIRCHOW. — Tr. des tumeurs.

WALDEYER. — Arch. f. gync., 1881.

WILSON FOX.— On the origin structure and mode of development of the cystic tumours of the ovary. Medic. chirurg. transact. Vol. XLVII. London, 1864.

WINCKEL. — Lehrb. der Franenkr., 2e édit., 1890.

EXPLICATION DES PLANCHES

Tous les dessins sont exécutés à la chambre claire.

PLANCHE I

Fig. 1. — Coupe du tissu de la tumeur dans la zone la plus rapprochée du kyste dermoïde. — 1, stroma conjonctif lâche ; 2, masses épithéliales avec une ou deux lacunes contenant ou non une cellule centrale isolée ; 3, masses composées de cellules soudées entre elles ; 4, tissu épithélial formé de traînées de cellules anastomosées de façon à circonscrire ; 5, des espaces lacunaires de forme et de dimensions variées limités par un endothélium à petites cellules plates ; 6, vides entre le stroma conjonctif et les masses épithéliales (80 diamètres. Coloration à l'éosine et à l'hématoxyline).

Fig. 2. — Coupe perpendiculaire a la face externe de la tumeur. Région moyenne. — 1, tissu conjonctif présentant tous les caractères de celui que l'on observe dans la couche corticale de l'ovaire ; 2, vaisseaux sanguins ; 3, lacunes lymphatiques plus ou moins irrégulières ; 4, petits amas épithéliaux, ovisacs primordiaux ; 5, les mêmes dont les éléments ont proliféré et commencent à envahir le tissu conjonctif périphérique entre les mailles duquel on constate une infiltration cellulaire. (150 diamètres. Eosine, hématoxyline).

Fig. 3. — Un des ovisacs primordiaux. — 1, stroma fibreux avec gros noyaux irréguliers ; 2, cellules ovoïdes à la périphérie de l'ovisac ; 3, cellule centrale plus pâle, avec protoplasme granuleux (ovule primordial en régression) ; 4, cellules appartenant à la paroi profonde de l'ovisac ; 5, cellules plates limitant la cavité qui le contient (300 diamètres. Eosine, hématoxyline).

Fig. 4. — Aspect du tissu de la tumeur à la limite de la zone corticale. Masses épithéliales contenant dans leur épaisseur de nombreux ovisacs primordiaux. — 1, couche externe formée de petites cellules cubiques régulièrement parallèles et limitant exactement les ilots, en suivant leurs ramifications ; 2, ovisacs sous forme de tubes étranglés (tubes de Pflüger), quelquefois ramifiés ; 3, ovisacs isolés ; 4, cellule centrale avec noyau (ovule primordial) (300 diamètres. Eosine, hématoxyline).

Fig. 5. — Un point de la figure précédente fortement amplifié (1.000 diamètres). — 1, tissu formé par la soudure intime des cellules épithéliales,

Fig. 1.

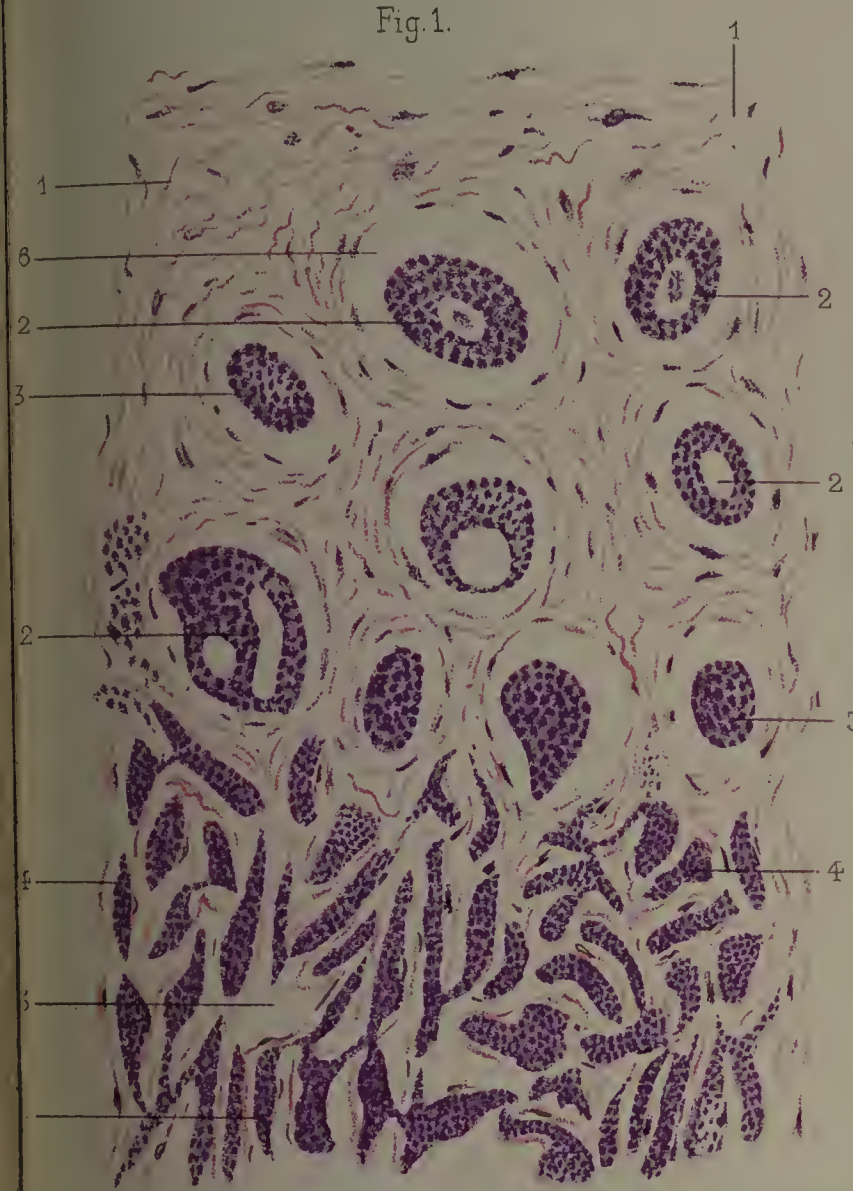

Fig 4

Fig. 2.

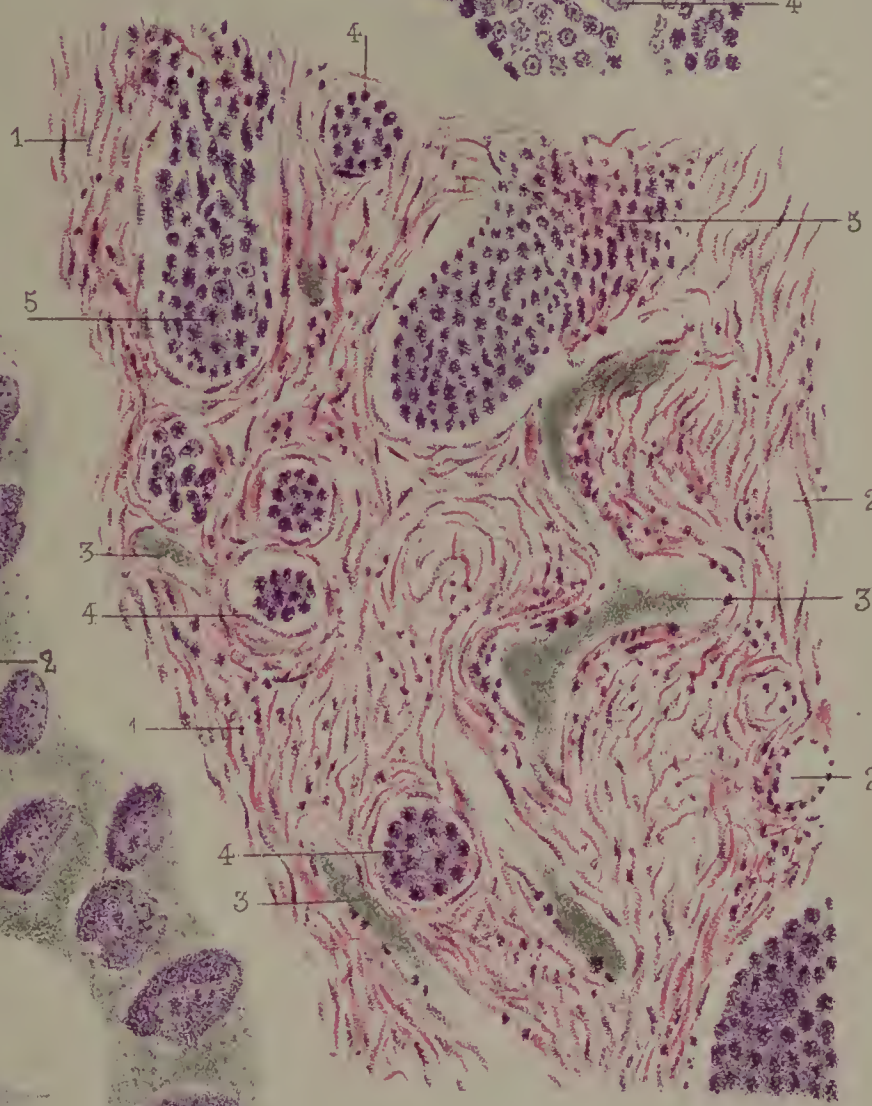

Fig. 5

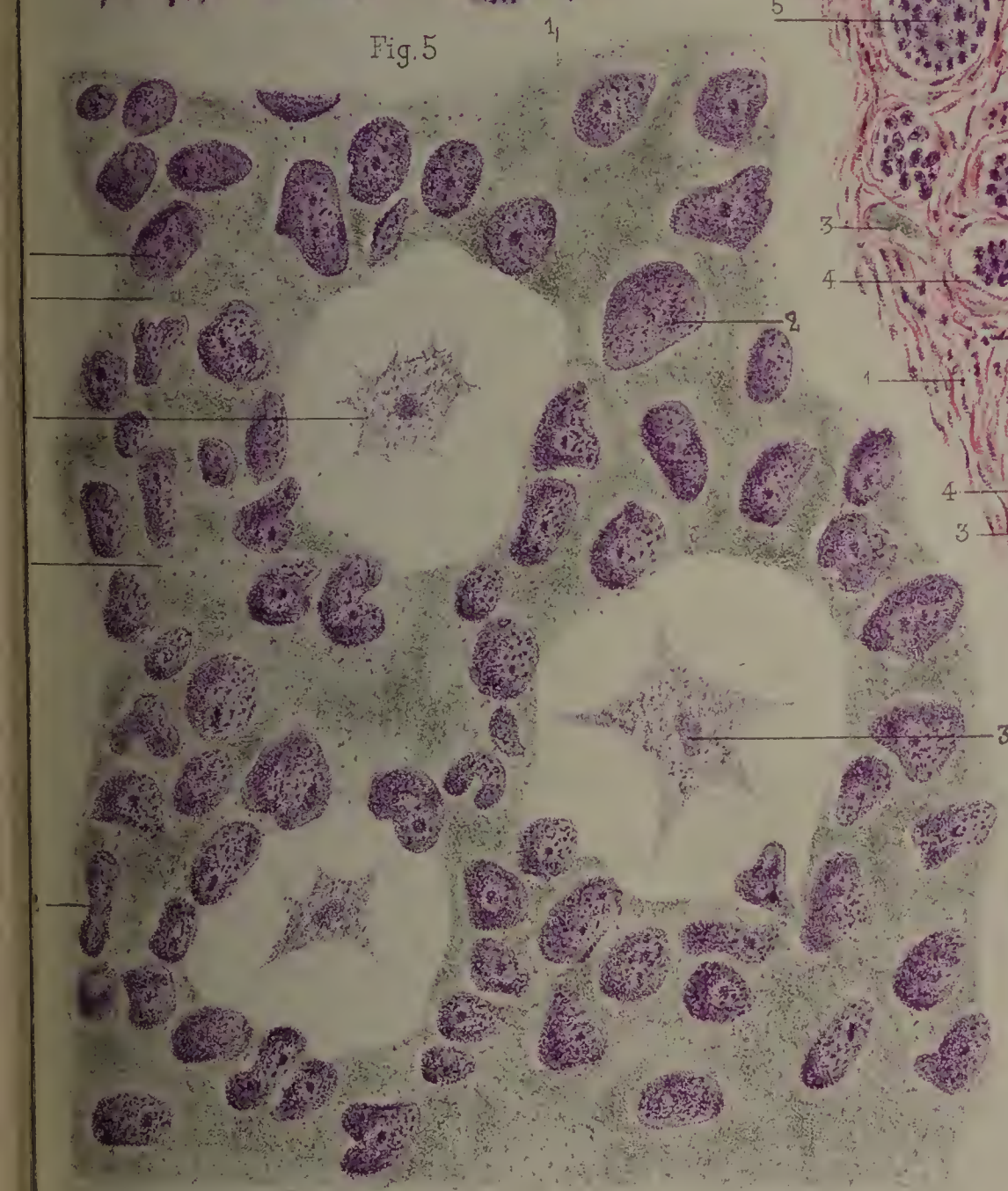

Fig. 3.

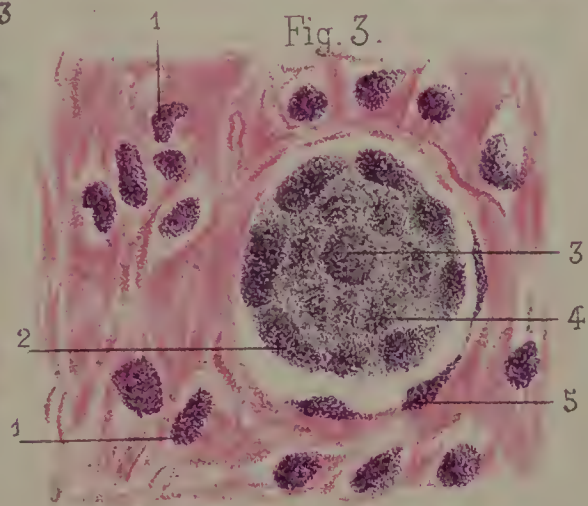

Gaston Latteux. del — Imp. Lafontaine — V. Roussel, lith.

Masson & Cie, Editeurs.

Fig. 6.

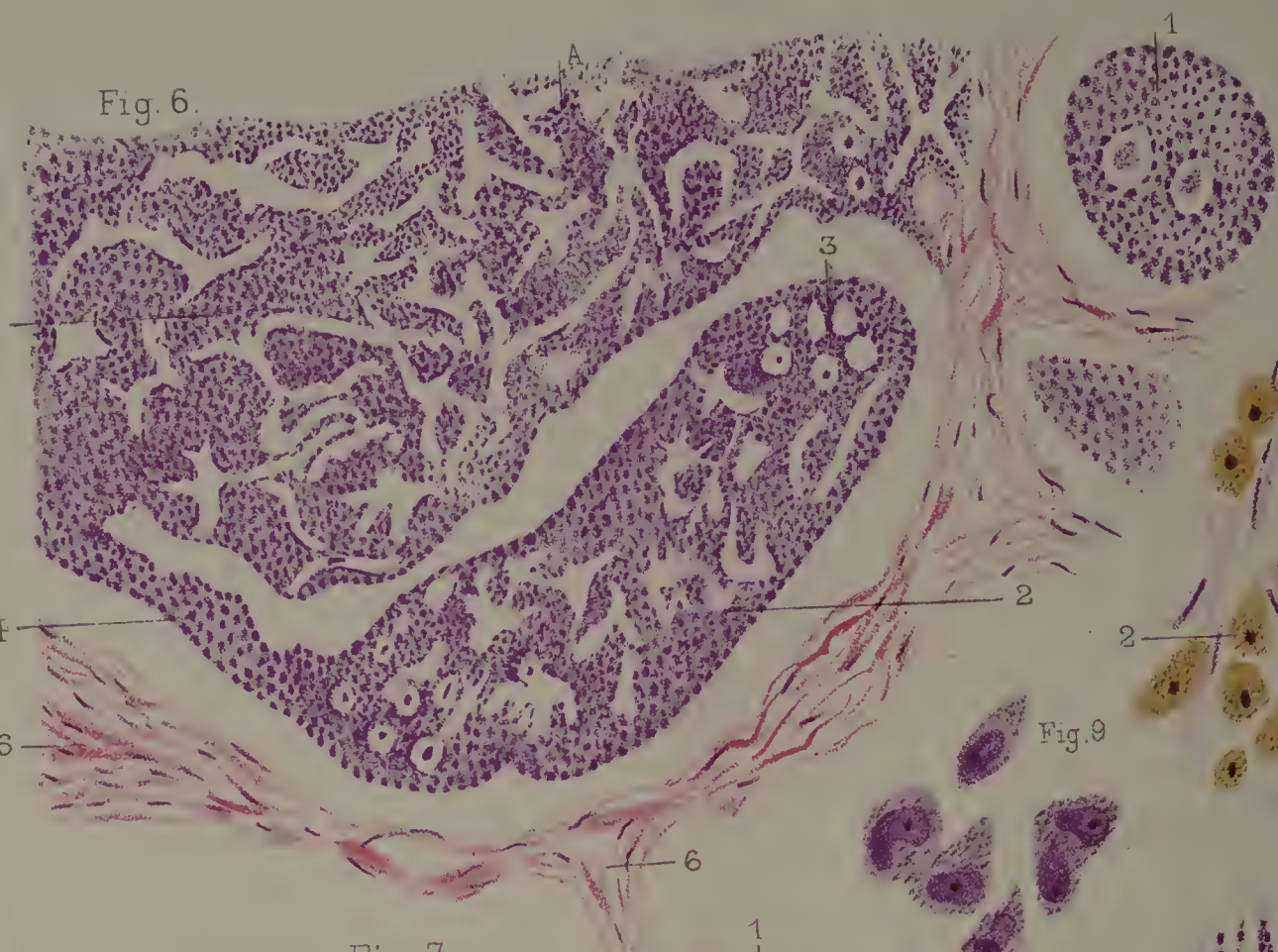

Fig. 9

Fig. 1

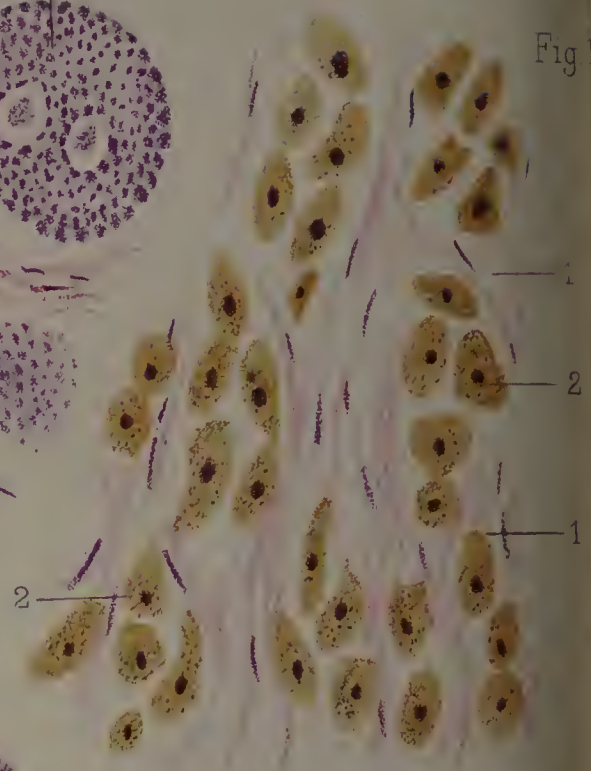

Fig. 7.

Fig. 10

Fig. 12.

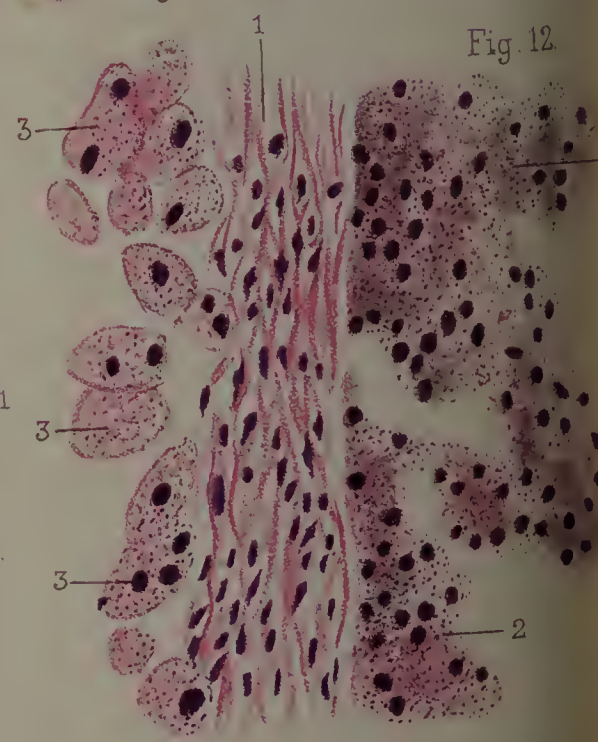

Fig. 8.

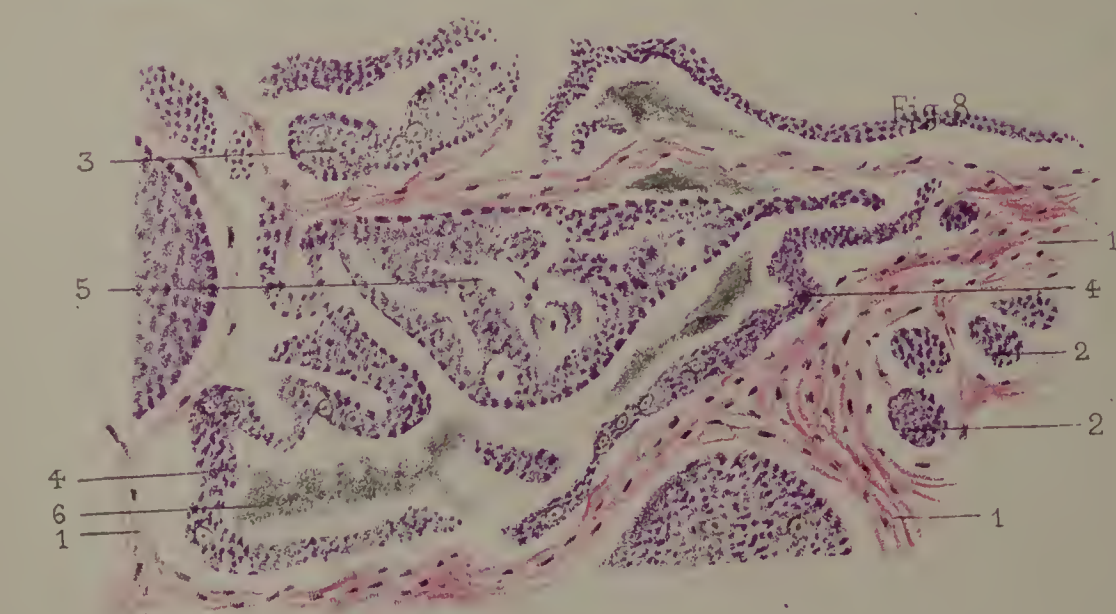

Gaston Latteux, del.

Imp. Lafontaine

Masson & Cie, Editeurs.

V. Rousset

Les limites sont presque invisibles ; 2, noyaux de ces mêmes cellules, très volumineux, granuleux et irréguliers avec nucléoles ; 3, cavité contenant une masse protoplasmique granuleuse plus ou moins déformée et d'aspect atrophié, avec noyau central plus ou moins apparent.

PLANCHE II

Fig. 6. — Partie la plus compacte de la tumeur : 1, masse épithéliale circulaire contenant deux ovisacs primordiaux ; 2, masse analogue beaucoup plus considérable avec lacunes plus ou moins ramifiées ; 3, groupe d'ovisacs primordiaux ; 4, prolongement de la masse pour donner naissance ; 5, à un tissu de cellules formant des tubes ramifiés et anastomosés avec lacunes interposées ; 6, stroma de tissu conjonctif lâche. (150 diamètres. Eosine, hématoxyline).

Fig. 7. — Le point A de la figure précédente, fortement amplifié (1.000 diamètres). — Tissu formé par des ramifications épithéliales à cellules fortement soudées entre elles et anastomosées dans tous les sens. — 1, stroma formé par la fusion du protoplasme de toutes les cellules, dont on ne distingue plus la forme ; 2, seuls, les noyaux apparaissent, vivement colorés et de formes très irrégulières ; 3, lacunes tapissées par une mince couche de cellules plates à noyaux allongés.

Fig. 8. — Coupe dans la partie la moins dense de la tumeur, pour montrer l'aspect tubulé des ramifications épithéliales. (Tubes de Pflüger.) — 1, stroma conjonctif très lâche ; 2, petites masses circulaires limitées par un épithélium cubique symétrique ; 3, masses plus considérables contenant plusieurs ovisacs primordiaux ; 4, ramifications épithéliales en forme de tubes laissant apercevoir de nombreux ovisacs inclus ; 5, masse épithéliale en rapport avec deux prolongements tubulés qui semblent lui avoir donné naissance, par suite de la prolifération des éléments ; 6, espaces lymphatiques. (80 diamètres. Eosine, hématoxyline.)

Fig. 9. — Quelques cellules isolées prises au point A de la fig. 6. — Très irrégulières, protoplasme graduleux, noyau volumineux et nucléole, (1.000 diamètres. Hématoxyline.)

Fig. 10. — Coupe au niveau de la partie couleur feuille morte et qui présentait un épanchement sanguin interstitiel. Nous trouvons tous les caractères d'un corps jaune en voie de régression. — 1. Bandelette fibreuse ondulée (cicatrice de corps jaune) ; 2, tissu fibreux assez dense avec des petits noyaux filiformes ; 3, amas de cellules à lutéine caractéristiques en voie de régression ; 4, même tissu épithélial que celui étudié plus haut (fig. 1). (80 diamétres. Eosine, hématoxyline.)

Fig. 11. — Un point de la figure précédente pour montrer les cellules à l'utéine. — 1, stroma fibreux lâche à noyaux allongés ; 2, cellules à l'utéine avec noyau vivement coloré. (800 diamètres. Eosine, hématoxyline).

Fig. 12. — Coupe perpendiculaire à la surface de la tumeur et dans la partie la plus mince de l'enveloppe. — 1, cloison fibreuse dépendant de la substance corticale de l'ovaire, formée de fibres écartées et donnant au tissu un aspect aréolaire ; 2, mêmes amas de cellules épithéliales que ceux décrits précédemment. Les éléments intimement soudés ont confondu leurs protoplasmes dont on ne voit plus les limites ; 3, cellules semblables dissociées et qui sont devenues vésiculeuses. Quelques-unes ne présentent pas de noyaux (500 diamètres. Eosine, hématoxyline).

PLANCHE III

Fig. 13. — Coupe dans la même région que la précédente. — 1, tissu ovarique (couche corticale), présentant des bandes fibreuses jaunâtres ; 2, nombreux capillaires ; 3, grande lacune lymphatique ; 4, tissu fibreux offrant une disposition d'éléments groupés en tourbillon, avec vaisseaux abondants ; 5. petits ovisacs primitifs ; 6, masses épithéliales développées à leurs dépens et ramifiées, mais bien limitées dans leurs espaces fibreux ; 7, les mêmes, commençant à se répandre dans les tissus ambiants ; 8, tissu conjonctif d'aspect myxomateux (80 diamètres. Eosine, hématoxylnine).

Fig. 14. — Un point analogue à la figure précédente pour montrer une masse de cellules lâchement unies entre elles et logées dans un alvéole qui s'est développé pour les recevoir. Il n'existe point à la périphérie de bordure symétrique de cellules limitantes. — 1, stroma fibreux ; 2, vaisseaux ; 3, lymphatiques ; 4, alvéole rempli de cellules sans cohésion entre elles (150 diamètres. Eosine, hématoxyline).

Fig. 15. — Coupe dans la partie centrale ramollie de la tumeur et présentant un aspect colloïde. — 1, cavités kystiques remplies de matière colloïde ; 2, bordure épithéliale détachée et formée de cellules cylindriques ; 3, petits kystes isolés ; 4, amas de petits kystes groupés en masses papilliformes ; 5, tissu conjonctif fibrillaire et aréolaire, contenant des vestiges de cellules à lutéine indiquant le voisinage de quelque ancien corps jaune ; 6, lacune lymphatique ; 7, matière colloïde (80 diamètres. Eosine et hématoxyline).

Fig. 16. — Le point A de la figure précédente. — 1, stroma fibreux dense avec grosses cellules ; 2, stroma fibrillaire aréolaire avec petites cellules assez rares ; 3, grosses cellules à lutéine incluses dans les espaces fibrillaires ; 4, épithélium cylindrique tapissant la cavité d'un kyste et recouvert d'une couche de matière colloïde (1.000 diamètres. Eosine, hématoxyline).

Fig. 17. — Un bourgeon papillaire faisant saillie dans un kyste colloïde. — 1, paroi du kyste ; 2, papille ; 3, couche de cellules cylindriques disposées sur plusieurs rangs superposés ; 4, cavité kystique avec matière colloïde tenant en suspension des éléments en régression (500 diamètres. Eosine, hématoxyline).

Fig. 15.

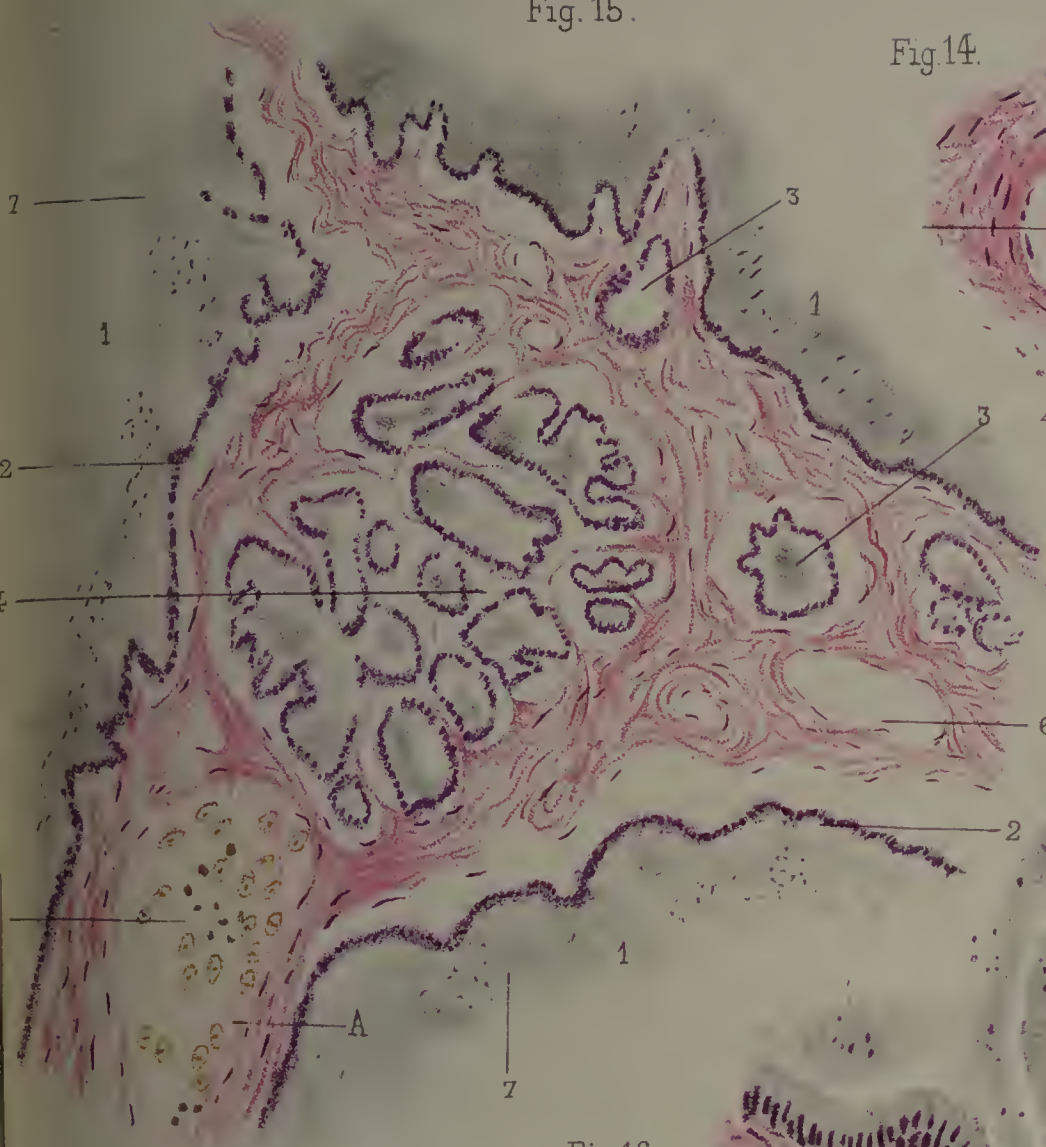

Fig. 14.

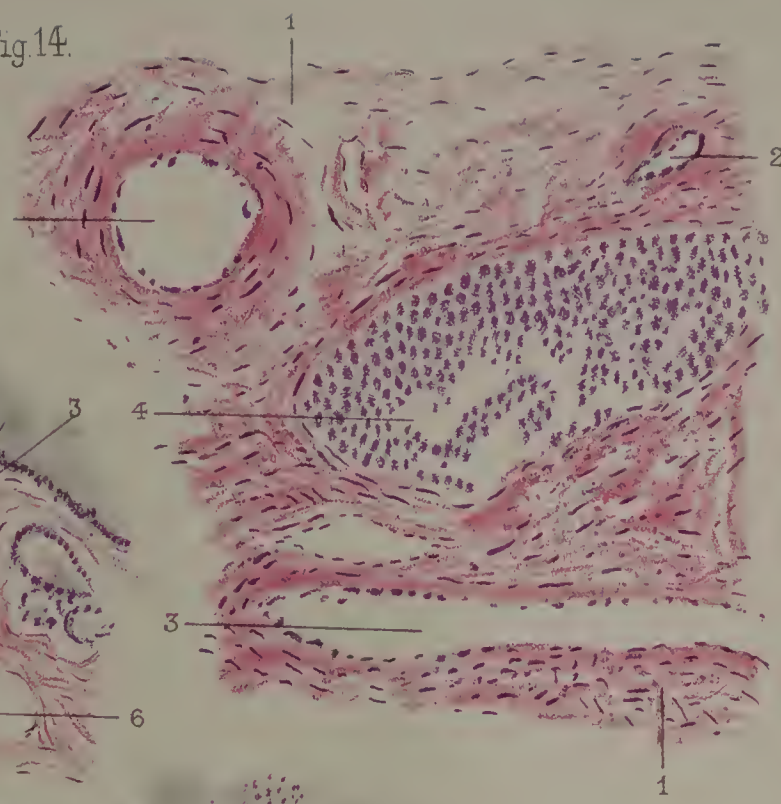

Fig. 17.

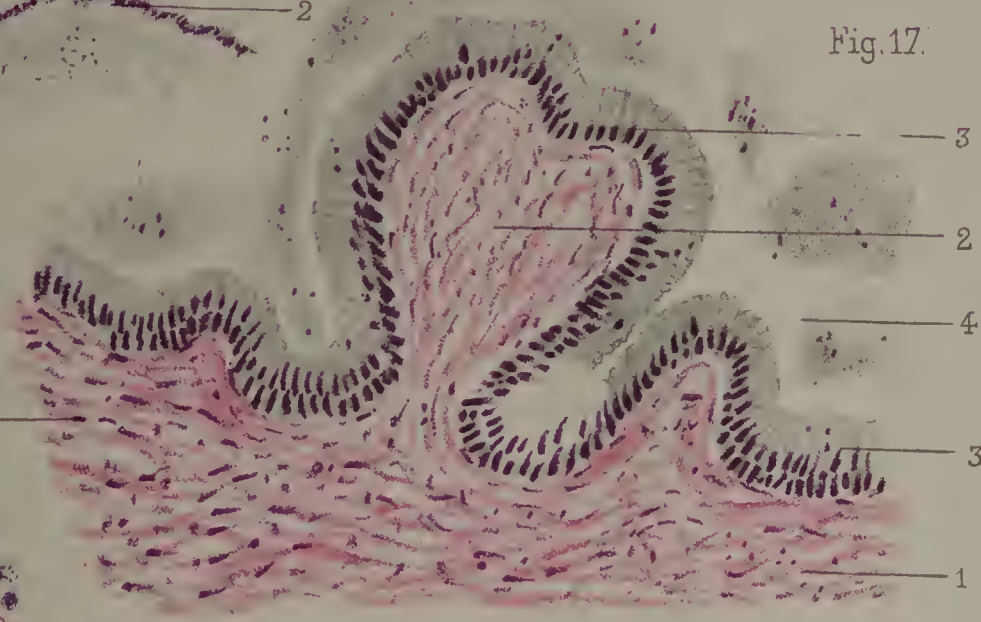

Fig. 16

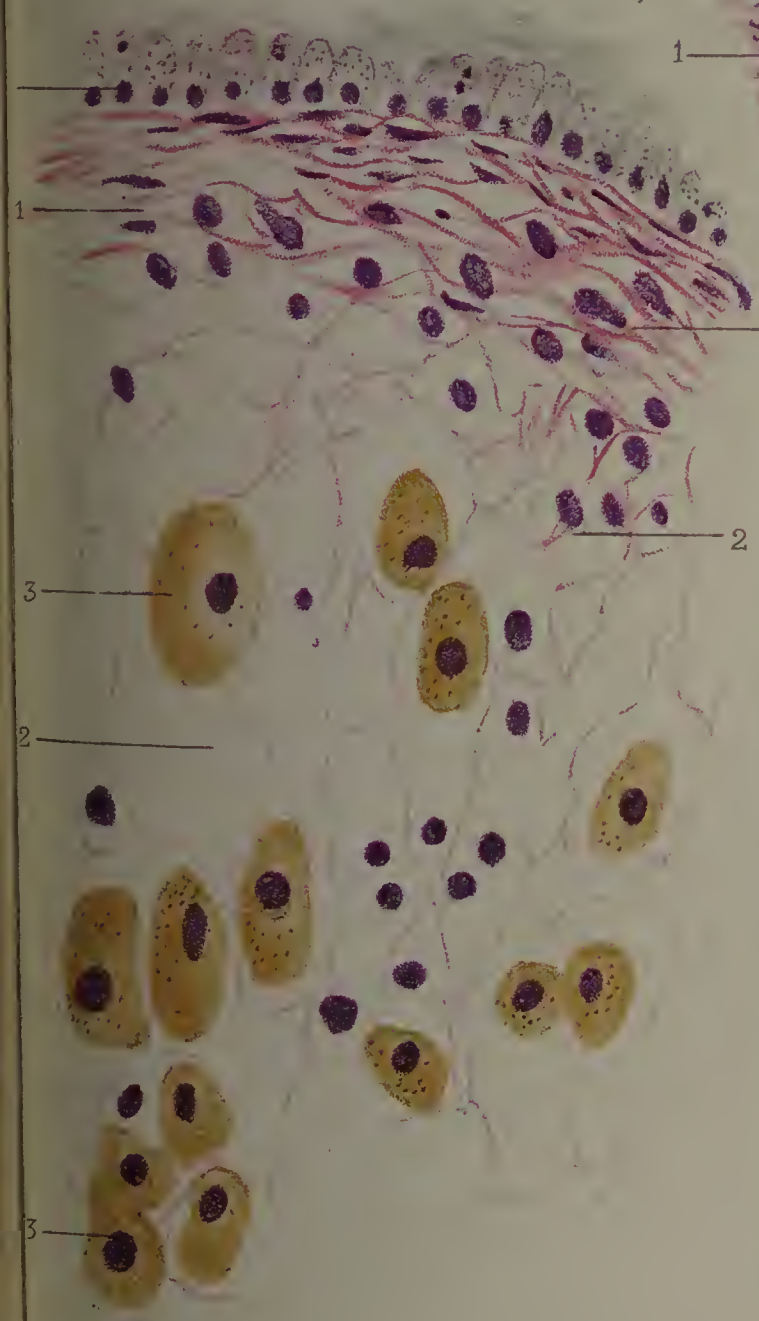

Fig. 13

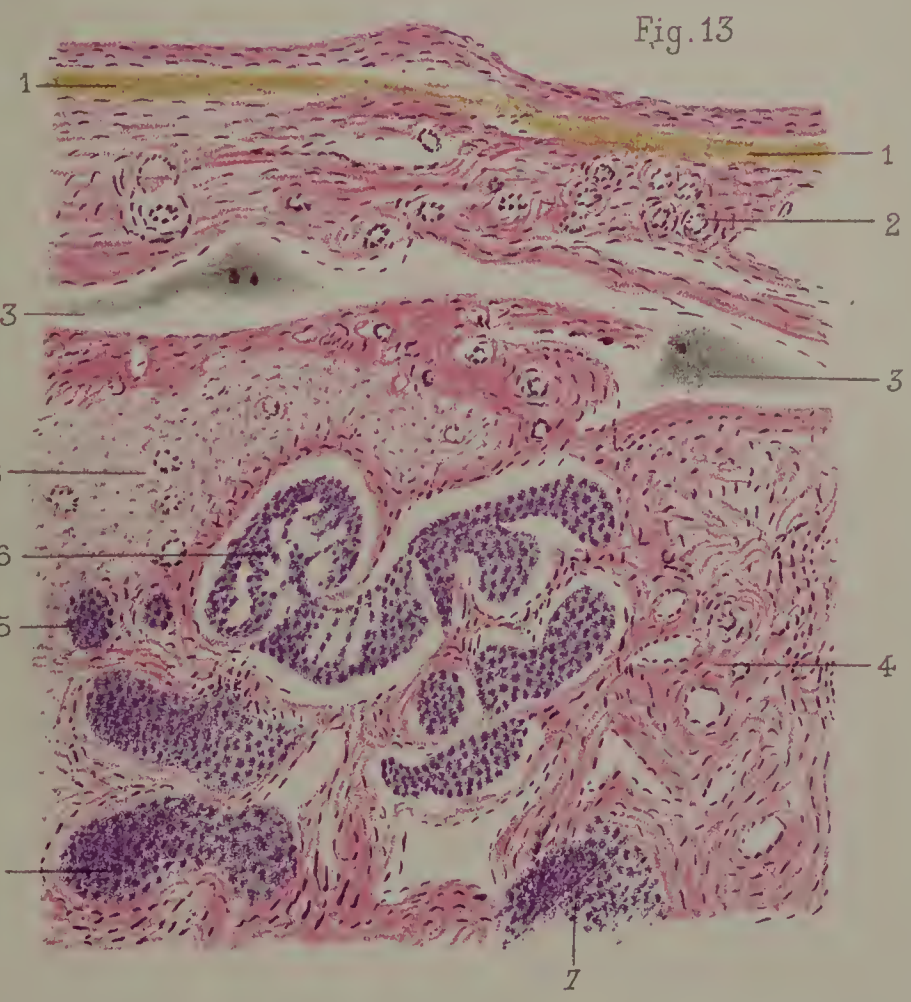

Gaston Latteux, del. Imp. Lafontaine V. Roussel, lith.

Masson & Cie, Editeurs.

TABLE DES MATIÈRES

Avant-Propos. 1
Introduction. 12
Chapitre I. — Quelques notions d'embryologie génitale. . . . 14
Chapitre II. — Des différentes tumeurs incluses dans le ligament large. 21
Chapitre III. — Observation d'une tumeur épithéliale avec kystes, intraligamentaire et d'origine pflugerrienne ; observations présentant des caractères similaires 29
Chapitre IV. — Déductions tirées des observations précédentes (pathologie des kystes de l'ovaire ; discussion sur la parthénogénèse) 61
Conclusions. 82
Index Bibliographique 84
Explication des planches. 88
Planches en couleurs 91

Jouve et Boyer, imp. de la Faculté de médecine, 15, rue Racine, Paris.